

## CAPITULO III

# VÍAS DE ACCESO VASCULAR PERCUTANEO

## TEMA 11

### VÍA RADIAL

AUTORES:

Anunciación Vázquez Álvarez, Pilar Guillén Goberna, Begoña Pereira Leyenda, Manoly Martínez Pérez.  
Unidad de Cardiología Intervencionista del Hospital Meixoeiro, Vigo.

#### 11.1 Introducción

El primero que utilizó la vía radial para la realización de un cateterismo diagnóstico fue Lucien Campeau en 1989<sup>1</sup> pero no fue hasta 1992, en que Kiemeneij y Laarman<sup>2</sup> realizaron la primera Angioplastia por esta vía. Éstos consiguieron la adaptación del material intervencionista utilizado en la vía femoral al menor calibre de la arteria radial. Desde entonces la vía transradial<sup>3,4,5</sup>, ha experimentado un gran auge, ha pasado de ser utilizada para casos concretos, a utilizarse de forma rutinaria.

Actualmente en muchos laboratorios de hemodinámica, se utiliza la vía radial como primera elección. En nuestro Centro se utiliza en casi un 92 % de los casos. Sin embargo, en la mayoría de los hospitales la vía femoral es la que se considera de rutina, La explicación del mayor uso de la vía femoral a pesar de las ventajas de la vía radial podría ser la necesidad de una curva de aprendizaje<sup>6</sup> superior a la de otras vías de acceso (unos 200 casos), incluso para operadores experimentados con la vía femoral.

Se han realizado varios estudios, en los que se han comparado los accesos femoral, braquial y radial, entre ellos, el de Kiemeneij et al<sup>4</sup> concluyó que el acceso radial tiene menos complicaciones vasculares que las otras vías, y en relación con las posibles complicaciones derivadas del cateterismo e intervencionismo (muerte, infarto agudo de Miocardio, Cirugía urgente de Revascularización), han sido similares en todos los accesos.

Una vez superada la curva de aprendizaje, el fallo en la canulación arterial es similar para todos. Los tiempos medios en la duración del cateterismo según el estudio CARAFE<sup>7</sup>, son equivalentes. Díaz de la Llera et al., han estudiado el tiempo utilizado en el Infarto Agudo de Miocardio donde la rapidez de actuación es imprescindible, y se ha visto que la demora es similar<sup>8</sup>.

## 11.2 Ventajas de la vía radial

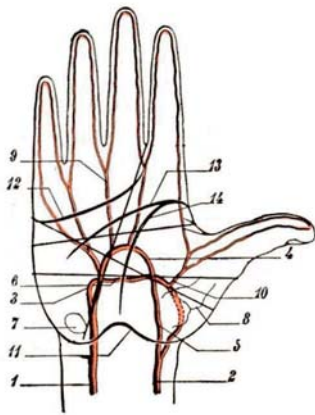
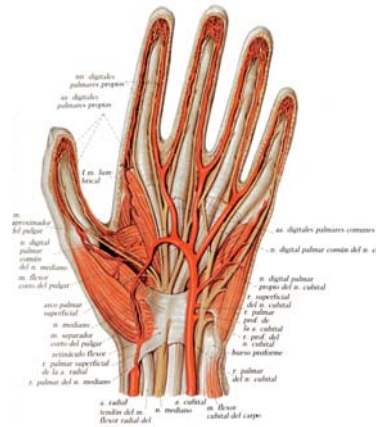- Disminución de las complicaciones vasculares en el sitio de punción, incluso en pacientes muy anticoagulados.<sup>9</sup>
- La hemostasia se logra más fácilmente que en otras vías de acceso.
- Aumenta el confort del paciente, ya que éste sale del laboratorio caminando, con lo que se evita el reposo prolongado en cama y sus inconvenientes: dolores articulares por la inmovilización, dificultades en la micción, etc.
- Los tiempos de atención de enfermería por paciente son inferiores en la vía radial, ya que el paciente sale de sala con la compresión hecha, y por la inferior tasa de complicaciones vasculares, esos tiempos se pueden utilizar en prevención y educación sanitaria.
- Reducción de costes hospitalarios<sup>10</sup>, ya que el tiempo medio de estancia es inferior, y la mayoría de los pacientes son ambulatorios que se van a su casa tras el procedimiento (2 horas), inclusive tras el intervencionismo (6 horas) en casos seleccionados o por falta de cama.

Tabla 1. Ventajas de la vía radial

Fácil hemostasia
Disminución de complicaciones
Mayor confort para el paciente
Menor tiempo de ocupación de enfermería
Reducción de costes hospitalarios

La arteria radial ha sido seleccionada como vía de acceso fundamentalmente:

- A) por su fácil localización, B) su situación superficial y C) por encontrarse sobre el plano óseo radial a nivel de la muñeca que facilita su compresión y hace que la hemostasia sea eficaz. El tamaño de esta arteria es similar al de la arteria Ulnar (cubital), pero ésta se palpa con mayor dificultad que la radial, y al no estar sobre un plano óseo hay que ser más cuidadoso en la compresión, que se realizará mediante la misma técnica de compresión.
- Otra gran ventaja de la arteria radial y/o ulnar, es la existencia de circulación doble,<sup>11</sup> lo que permite suplir la irrigación necesaria hacia la mano a través del arco palmar, tanto superficial (rama de la arteria ulnar) como profundo (rama de la arteria radial), debido a ello la lesión individual y aislada de estas arterias no es crítica. Por este motivo debe documentarse la integridad y permeabilidad de por lo menos una de ellas, antes de emprender cualquier procedimiento exploratorio. El test de Allen y sus modificaciones son útiles en el diagnóstico.

Fig 1. Arcos palmares<sup>12</sup>

La arteria cubital actualmente se utiliza cuando falla el acceso radial o está contraindicado. Existen estudios sobre su utilización como vía de acceso principal en el cateterismo.<sup>13</sup>

### 11.3 Indicaciones

El cateterismo radial está indicado en aquellos pacientes en los que está contraindicada la vía femoral y en todos los demás que tengan pulso radial palpable y test de Allen positivo. Durante la curva de aprendizaje la selección del paciente será más cuidadosa.

### 11.4 Contraindicaciones de la vía radial

- Ausencia de pulso radial palpable
- Test de Allen negativo y confirmado por Pletismografía
- Presencia de Fístula Arteriovenosa para hemodiálisis o previsión de la misma
- Tortuosidad arteria radial u otras variantes anatómicas (visto en procedimientos anteriores).
- Ante la presencia de un test de Allen negativo o ausencia de pulso radial palpable, tomaremos el pulso cubital y realizaremos el Test de Allen reverso, para abordaje transcubital como alternativa.

### 11.5 Limitaciones

- Arteria radial muy fina
- Previsión de utilización de material de gran calibre (>7Fr), en procedimientos intervencionistas.

### 11.6 Valoración del arco palmar. Test de Allen

- Explicar el procedimiento al paciente y finalidad del mismo
- Colocar al paciente con los brazos extendidos y con las palmas hacia arriba.
- Comprimir las arterias radial y cubital al mismo tiempo.
- Instruir al paciente para que abra y cierre los puños hasta que las palmas queden blancas.
- Una vez logrado lo anterior, liberar de la compresión a la arteria cubital y observar si las palmas se vuelven de color rosado en un tiempo inferior a 10 seg, entonces liberar toda la compresión.
- Repetir la misma maniobra pero liberando a la arteria radial.

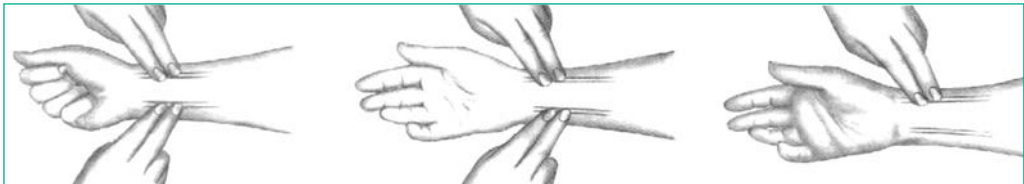

Fig. 2. Test de Allen.

El test será negativo sino se recupera el flujo de la mano en 10 seg. En caso de Test de Allen negativo, confirmar con pletismografía.

Estudios recientes recomiendan que con test de allen negativo<sup>15</sup> (+ 10 seg) no debería utilizarse esa vía para la realización del cateterismo, debido al riesgo de isquemia en la mano.

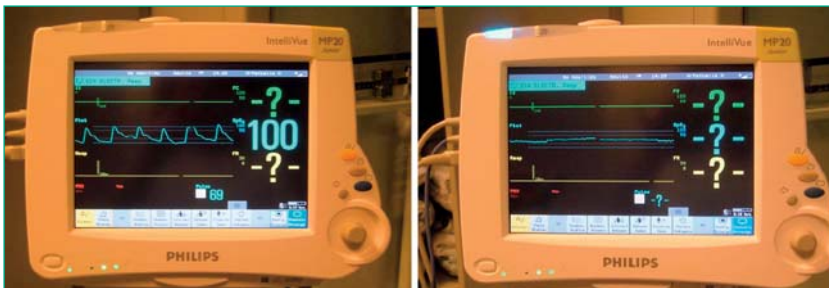

Fig. 3. Pletismografía positiva y negativa

La curva de pletismografía puede presentar 4 tipos de respuesta, según Barbeau et al,<sup>16</sup> tras realizar la compresión de ambas arterias (radial y cubital):

- La onda de pulso no cambia.
- La onda se atenúa en un 50%
- La onda desaparece y vuelve a observarse después de 2 minutos de espera.
- La onda desaparece y no retorna.

En la respuesta tipo 4 se debería evitar la punción y canalización radial.

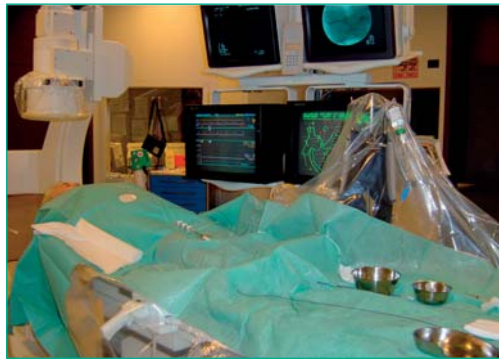

Fig. 4 preparación campo quirúrgico y material

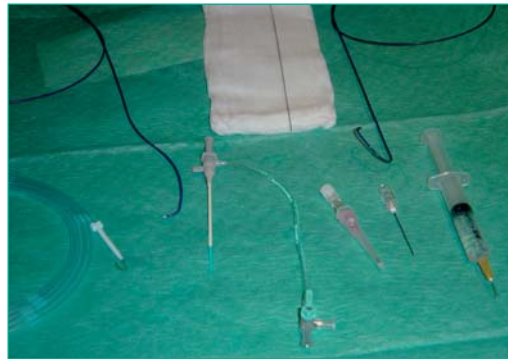


Fig. 5: Catéteres Judkin derecho e izquierdo y material de punción

### 11.7 Preparación del paciente

Si el paciente es portador de injerto de arteria mamaria izquierda, se seleccionará el brazo izquierdo para el acceso al injerto, el cateterismo desde ese lado conlleva mayor exposición a la radiación debido a la posición del tubo de rayos, como se ha publicado recientemente.<sup>17</sup>

Se rasurará la zona de punción<sup>18</sup> para mejor adherencia del vendaje compresivo habitual. La preparación del campo y del material se realizará mediante técnica aséptica. Después de la canulación de la arteria se administrará un cóctel antiespasmolítico<sup>19</sup> para prevenir el espasmo arterial, que está constituido por: Verapamil (2,5-5mg) + Ntg (0,1-0,2mg). Catéteres más utilizados en cateterismo por vía radial:

Es de gran ayuda la administración de Midazolán 2mg antes del cateterismo para disminuir la ansiedad del paciente<sup>20</sup>. Inmediatamente después del cateterismo o intervencionismo se retirará el introductor y se pondrá un vendaje compresivo con torunda y 3 tiras elásticas de aproximadamente 15 cm.

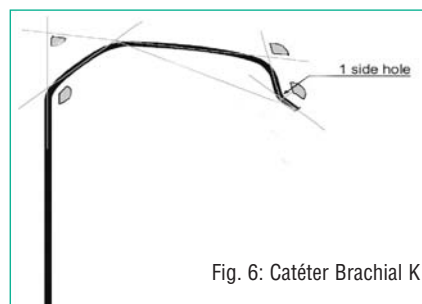


Fig. 6: Catéter Brachial K

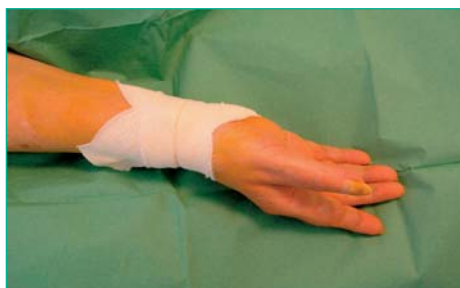

Fig. 7 y 8: Vendaje compresivo y deambulacion precoz.

## 11.8 Complicaciones

Las complicaciones más frecuentes que nos podemos encontrar al realizar un cateterismo por la vía radial son:

- **Pulso pequeño o arteria radial fina**

El pulso radial fino o de poca amplitud no siempre representa un impedimento para un procedimiento transradial. Lógicamente, hay que tener en cuenta el calibre del material que se vaya a utilizar. En la actualidad hay un gran surtido de catéteres en 4 y 5 French que facilitan la selección.

Una vez descartada la hipotensión y el bajo gasto como causa del pulso radial de baja amplitud, un truco muy útil es la administración de nitroglicerina sublingual antes de la punción. Con ello se consigue aumentar entre un 10 y un 30 % el diámetro de la arteria en 2 minutos.

Es importante que el operador seleccione el material acorde con la calidad del pulso radial. Arterias radiales de pequeño diámetro y la utilización de dispositivos de mayor tamaño, se asocia con un mayor daño vascular.<sup>20</sup>

- **Espasmo**

La arteria radial es un vaso con un gran espesor de pared compuesto por células musculares lisas dispuestas en capas concéntricas, así como una alta densidad de receptores alfa-1 que hacen que sea especialmente proclive al espasmo<sup>21</sup>

Hay varios factores relacionados con la aparición de espasmo: características anatómicas de la arteria radial (arteria radial fina y nacimiento anómalo de la arteria radial) y variables relacionadas con el procedimiento.

Es sobre estas últimas que podemos tener una mayor capacidad de actuación: el tipo de vasodilatador empleado como espasmolítico, la intensidad de dolor que experimenta el paciente en la canulación radial y la complejidad del procedimiento.

Las medidas más útiles para la prevención del espasmo son la de controlar la ansiedad con medicación apropiada (p. ej. Midazolán antes del procedimiento) y la administración intraarterial de vasodilatadores, como el verapamilo y la nitroglicerina.

Una vez documentado un segmento con espasmo que no permite la progresión con una guía convencional de teflón, una medida útil es administrar nitroglicerina intra-arterial y, tras esperar dos minutos, intentar avanzar con cuidado una guía hidrofílica de 0,025". Si la manifestación del espasmo es dolor durante la manipulación de los catéteres, una medida útil es la sedación y analgesia<sup>20</sup>

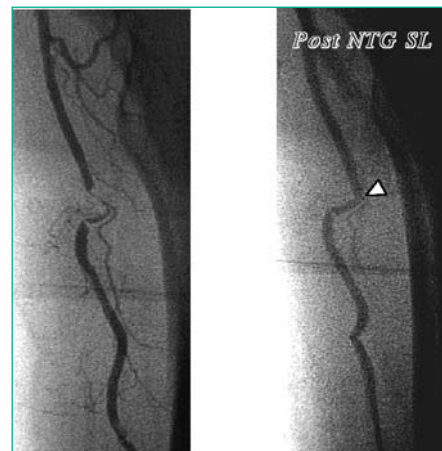

Fig. 9 Espasmo arterial antes y después de NTG.

- **Variantes anatómicas**

La variante anatómica más temida por los hemodinamistas es el “loop” radioulnar. La manipulación en este caso es muy dolorosa, por lo que lo recomendable es cambiar a acceso femoral.

Una variante más frecuente es la arteria radial de origen en la axilar o subclavia, la dificultad en estos casos es la tortuosidad y el espasmo.

Es recomendable una manipulación cuidadosa de los catéteres y la utilización de una guía hidrofílica.

La elongación de la aorta puede dificultar la progresión de los catéteres desde la subclavia derecha a la aorta ascendente. Casi siempre el problema se resuelve con una inspiración profunda y orientación correcta de los catéteres. También se puede utilizar una guía rígida para el intercambio de los catéteres<sup>20</sup>

- **Perforación**

La perforación de la arteria radial es una complicación grave que ocurre por la manipulación agresiva, al intentar avanzar una guía por zonas de tortuosidad y espasmo de la arteria radial o humeral.

En la mayoría de los casos se puede resolver utilizando una guía hidrofílica de 0,025 para el paso del catéter que, a su vez, ayuda a sellar la perforación. Si no fuera posible, se debe optar por cambiar la vía de acceso a femoral.

El tratamiento inmediato es hacer compresión en la zona y aplicación de vendaje compresivo de al menos 4 horas en el brazo afectado<sup>13</sup>

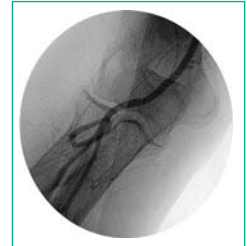


Fig. 10: Loop radioulnar.

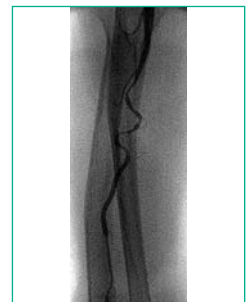

Fig. 11: Tortuosidad y espasmo radial

11.9 Cuidados de enfermería

OBJETIVO (CAUSA JUSTIFICADA)	ACTIVIDADES PARA LOGRAR EL OBJETIVO
Valorar el estado actual del paciente para evitar y/o detectar precozmente las posibles complicaciones intraoperatorias o postoperatorias.	<ul style="list-style-type: none"> <li>• Conocer Hª clínica y diagnóstico médico para conocer enfermedades subyacentes, medicación y alergias.</li> <li>• Planificar cuidados</li> </ul>
Verificar la correcta preparación física del procedimiento.	<ul style="list-style-type: none"> <li>• Comprobar:                             <ol style="list-style-type: none"> <li>1. Ayunas de 6-8 horas.</li> <li>2. Retirada de prótesis y objetos metálicos.</li> <li>3. Rasurado de zonas de acceso.</li> <li>4. Valoración de pulsos periféricos.</li> <li>5. Vía venosa.</li> <li>6. Calibrar transductores de presión.</li> </ol> </li> </ul>
Evitar radiación innecesaria del paciente.	<ul style="list-style-type: none"> <li>• Adecuar dosis según peso.</li> <li>• Colocar protectores gonadales en niños y mujeres en edad de procrear.</li> </ul>
Preparar al paciente en la mesa de exploraciones.	<ul style="list-style-type: none"> <li>• Realizar ECG de 12 derivaciones.</li> <li>• Toma de constantes vitales y sat O2.</li> <li>• Aplicar dispositivos confort.</li> </ul>
Valoración del dolor (localización, irradiación e intensidad)	<ul style="list-style-type: none"> <li>• Detectar nivel del dolor mediante escala análoga-visual (del 1 al 10).</li> <li>• Tratar el dolor según su etiología (analgésicos, vasodilatadores, oxígeno...).</li> <li>• Explicar los métodos de alivio del dolor como la distracción, la relajación progresiva y la respiración profunda.</li> </ul>
Vigilar Sistema Cardiocirculatorio (prever reacciones vasovagales, arritmias y otras complicaciones hemodinámicas).	<ul style="list-style-type: none"> <li>• Controlar ECG, TA y FC.</li> <li>• Vigilar color y temperatura de la piel.</li> <li>• Nivel de conciencia.</li> </ul>
Vigilar Sistema Respiratorio.	<ul style="list-style-type: none"> <li>• Controlar FR, ritmo y sat O2.</li> </ul>
Vigilar estado de la Coagulación del paciente, para conseguir el grado de coagulación adecuado al procedimiento.	<ul style="list-style-type: none"> <li>• Conocer la medicación anticoagulante que toma el paciente, rango de anticoagulación y hora de administración</li> <li>• Control de ACT para mantener al paciente heparinizado según procedimiento.</li> </ul>
Asegurar asepsia	<ul style="list-style-type: none"> <li>• Preparación del campo quirúrgico estéril e instrumentación siguiendo las normas universales.</li> </ul>
Instrumentar el procedimiento (conseguir un resultado óptimo, rápido y sin complicaciones).	<ul style="list-style-type: none"> <li>• Preparación de campo estéril</li> <li>• Colaborar en las técnicas que conformen el desarrollo del procedimiento, como administración de contraste, medicación, introducción de guías etc.,</li> <li>• Comprobar y preparar el material específico, según instrucciones específicas proporcionadas por el proveedor</li> </ul>
Obtención de datos que conformen el diagnóstico.	<ul style="list-style-type: none"> <li>• Registro de presiones intracavitarias.</li> <li>• Realización de muestras oximétricas.</li> <li>• Tratamiento de los datos obtenidos.</li> </ul>
Control hemostático de la zona de punción.	<ul style="list-style-type: none"> <li>• Realización de la hemostasia por técnica manual.</li> <li>• Colocación de apósito compresivo según protocolo.</li> </ul>
Realizar registros de enfermería	<ul style="list-style-type: none"> <li>• Cumplimentar registros planificados de constantes vitales y todo cuidado administrado durante el procedimiento.</li> <li>• Elaborar informe de cuidados post para las enfermeras de hospitalización.</li> </ul>

## 11.10 Conclusiones

La vía radial es un acceso vascular seguro y eficaz, pues disminuye las complicaciones relacionadas con el sitio de punción y facilita la hemostasia. Esta vía aumenta la confortabilidad del paciente, pues no tiene que guardar reposo en cama, lo que facilita el alta precoz y reduce los costes hospitalarios.

## Bibliografía

1. Campeau L. Percutaneous radial artery approach for coronary angiography. *Cathet Cardiovasc Diagn* 1989; 16:3-7. (Medline)
2. Kiemeneij F, Laarman GJ. Percutaneous radial artery entry for coronary angioplasty (Abstract). *Eur Heart Journal* 1993; 14 (suppl):289.
3. Kiemeneij F, Laarman GF, Glagboom T, Outpatient Coronary Stent Implantation. *J Am Coll Cardiol* 1997; 29: 323-27.
4. Kiemeneij F, Laarman GF, Oderken D, Slagboom T, Van de Vieken R. A Randomized Comparison of Percutaneous Transluminal coronary Angioplasty by de radial, brachial and femoral approaches. The access study: *J Am coll Cardiol* 1997; 29: 1269-75.
5. Hildick-Smith DJR, Lodman P, Lowe MD, Stephens NG, Harcombe AA, Walsh JT et col. Comparison of radial versus brachial approaches for diagnostic coronary angiography when de femoral approach is contraindicated. *Am J Card* 1998; 81: 770-72.
6. Salgado JF, Calviño RS, Vázquez JM, Vázquez N, Vázquez E, Pérez R et al. Transradial approach to coronary angiography and angioplasty: Inicial experience and learning curve. *Rev esp cardiol*. 2003; 56: 152-159.
7. Yves Louvard MD, Thierry lefevre MD, Armelle Allain RN, Marie Claude Morice. Coronary angiography through the radial or femoral approach: the CARAFE study. *J Am Coll Cardiol* 1997; 29:1269-75 ( Medline)
8. Díaz de la Llera LS, Fournier Andray JA, Gómez Moreno S, Arana Rueda E, Fernández Quero M y col. Vía transradial en el tratamiento percutáneo del Infarto Agudo de Miocardio con Stents coronarios. *Rev Esp Cardiol* 2004; 57: 732-736.
9. Hildick-smith DJ, walsh JT, Lowe MD. Coronary Angiography in the fully anticoagulated patient. The transradial route is succesfull and safe. *Cathete Cardiovasc Interv* 2003; 58:8-10.
10. Cooper CJ, El-Shiekh RA, Cohen DJ et al. Effect of transradial access on quality of life and cost of cardiac catheterization: A randomized comparison. *Am Heart J* 1999; 138 : 430-436
11. L. Testut – A. Latarjet. Anatomía humana. Tomo II. Editorial Salvat. Pág.295-310.
12. Sobotta. Atlas de Anatomía. Vol. I. Ed. Panamericana.
13. Eduardo Aptevar, Patrick Dupouy, Mourad Chabane-Chaoud, Nicolas Bussy, Gino Catarino, Ali Shamir, Youssef Elhadj, Jean Marc Pernes. Percutaneous transulnar artery approach for diagnostic and therapeutic coronary interventions. *The Journal of Invasive Cardiology*.
14. Sanmartin M, Esparza J, Moxica J, Baz JA, Iñiguez Romo A. safety and efficacy of a multipurpose coronary angiography strategy using the transradial technique. *J Invasive Cardiol* 2005; 17(11):594-7.
15. Michael J. Greenwood, MBBS, FRACP, Anthony J. Della –Siega, Eric B. Fretz, David Kinloch, Peter Klinke, Richard Mildemberger, Malcolm B. Williams, David Hilton. Vascular Communications of the hand in patients being considered for transradial coronary angiography. Is the allen´s test accurate?. *J. Am Coll of Cardiology*. Vol. 46, nº 11, 2005.
16. Barbeau GR, Arsenault F, Dugas L, Simard S, Lariviere MM. Evaluation of the ulnopalmar arterial arches with pulse oximetry and plethysmography: comparison with de Allen´s test in 1010 patients. *Am Heart J*. 2004; 147(3):489-93.

17. Helmut W. Lange, MD, FACC, and Heiner von Boetticher, PhD. Randomized comparison of operator radiation exposure during coronary angiography and intervention by radial or femoral approach.
18. Protocolos de actuación de enfermería de la unidad de Hemodinámica del Hospital do Meixoeiro
19. Kiemeneij F, Vajifdar BU, Eccleshal SC, Laarman g, Slagboom t, Van der Wieken R. Evaluation of a spasmolytic cocktail to prevent radial artery spasm during coronary procedures. *Catheter Cardiovasc Intervent*, 2003; 58: 281-84.
20. Sanmartin M, Ortiz A. *Manual de Cardiología Intervencionista*; cap. 5:pág. 81-94.
21. Rafael J, Ruiz Salmerón, Ramón Mora, Manuel Vélez-Gimón, José Ortiz, Carlos Fernández, Bárbara Vidal, Mónica Masotti y Amadeo Betriu. Espasmo radial en el cateterismo cardiaco transradial. *Rev Esp Cardiol* 2005; 58: 504-511.
22. Marcelo Sanmartin, Diógenes Cuevas, Javier Goicolea, Rafael Ruiz, Mónica Gómez y Virginia Argibay. Complicaciones vasculares asociadas al acceso transradial para el cateterismo cardiaco. *Rev Esp Cardiol* 2004; 57: 06.