

CAPITULO III

VÍAS DE ACCESO VASCULAR PERCUTANEO

TEMA 13

VÍA CUBITAL

AUTORES:

Agustín Durán Parra, Antonio Tovar Martín, Elisabeth Lozano Marote, Isabel Bravo Onraita, Concepción Julià Serra.
Hospital Germans Trias y Pujol. Badalona. Barcelona.

13.1 Introducción

La utilización del abordaje cubital es consecuencia en la mayoría de ocasiones de la imposibilidad de cateterización radial en sus diferentes causas (pérdida del pulso radial, hematoma, fracaso de canulización tras múltiples punciones consecutivas, etc.). Su uso tradicionalmente como vía “de reserva” no ha de restar importancia a su probada validez como abordaje en la realización de cateterismos y técnicas invasivas tanto diagnósticas como terapéuticas^{1,4}. Los numerosos estudios realizados hasta la fecha avalan una técnica de acceso fácil y una seguridad en el postprocedimiento equiparables a la vía radial ya que no evidencian relevancias estadísticas en las complicaciones pre-transpostrocedimiento⁵. Y, en definitiva, una alternativa razonable y útil a los casos de difícil canalización de la vía radial.

13.2 Consideraciones anatómicas

La arteria cubital es habitualmente la más larga de las dos ramas terminales de la arteria braquial³ (Fig. 1) además de poseer un mayor calibre de la luz del vaso con respecto a la arteria radial, otorgando a la cubital una menor tendencia y propensión al vasoespasmó generado por la cateterización o manipulación mecánica^{6,7}. Esto le confiere la propiedad de ser idónea para procedimientos intervencionistas que requieran un largo tiempo de manipulación o el uso de introductores de gran French (6F, 7F).

La arteria cubital se hace más superficial en la parte distal de la muñeca en su unión con el arco palmar superficial². Se localiza fácilmente con la palpación proximal al hueso pisiforme. La técnica de punción arterial habrá de contemplar la presencia por encima y medial a la arte-

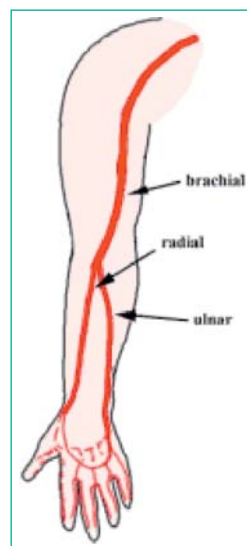
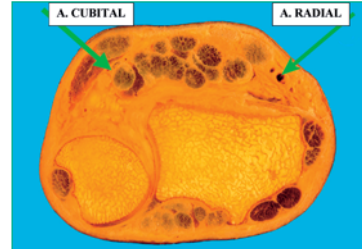
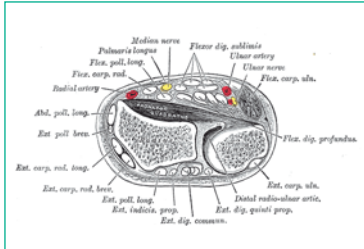


Figura 1.

ria de ligamentos y del nervio cubital en su lado medial e inferior (Figs. 2 y 3) ; con lo que el ángulo de inclinación lateral de la aguja deberá ser contrario, es decir, hacia el borde interno de la muñeca para sortear los ligamentos por encima de la arteria y salvar la zona de recorrido del nervio.



Figuras 2 y 3.

13.3 Preparación del paciente

La preparación no difiere en nada de la adoptada para el abordaje radial, con la única excepción de la necesidad de realización del test de Allen inverso (o también llamado reverso) o bien ple-tismográficamente⁸ para valorar la permeabilidad de los arcos palmares en oclusión de la arterial cubital. El test de Allen inverso consiste en la liberación de la compresión primero en la arteria radial manteniendo presión sobre la cubital; la valoración del tiempo y calidad de recuperación del riego palmar es igual que en el test de Allen convencional.

Material

Ver procedimiento de abordaje radial.

Consideraciones especiales de hemostasia

En la compresión de la arteria radial hallamos un plano óseo formado por la epífisis del radio inmediatamente inferior a la arteria (Figs. 2 y 3) , con lo cual todo sistema hemostático por compresión se verá favorecido por la presencia de ese plano duro contra el que podemos ejercer una presión firme. En cambio, en el caso de la arteria cubital hallamos un área de tejido conectivo y a la epífisis distal del cúbito más profunda y menos amplia que en el radio. Esta particularidad ha de tenerse presente ya que no nos va a facilitar una superficie contra la que ejercer una presión firme y mantenida. Se requerirá colocar sistemas de compresión más eficientes, de mayor envergadura a veces y extremar siempre la vigilancia al sangrado y posibles complicaciones. La toma previa de la tensión arterial a cualquier técnica hemostática será de vital importancia para advertir hipertensión y el riesgo consiguiente de posible hemorragia.

13.4 Cuidados específicos de enfermería

1- **Objetivo:** Reducción del estrés generado por el desconocimiento de la técnica.

Acciones:

- Informar al paciente sobre los procedimientos a realizar.
- Aclarar dudas y preguntas.
- Valorar el grado de comprensión.
- Refuerzo si precisa.

2- **Objetivo:** Vigilar sistemas: cardiocirculatorio; renal e hidroelectrolítico; respiratorio e inmunitario. (prevención de complicaciones)

Acciones:

- Monitorizar: Fc; T.A.; ECG; Sat.% O₂.
- Revisar: análisis recientes de glucemia, urea y creatinina; valores de ACT y hora de administración de anticoagulantes.
- Vigilar aparición de indicadores de reacción alérgica (rush, eritema, prurito...)

3- **Objetivo:** Vigilar alteraciones del bienestar del paciente: ansiedad y/o dolor. (evaluar la necesidad de tratamiento y evitar complicaciones menores como reacción vagal, hipotensión, etc...)

Acciones:

- Detectar el nivel de dolor mediante escala analógica-visual (del 1 al 10).
- Tratar el dolor con analgesia.
- Detectar la ansiedad (indicadores de ansiedad predefinidos) y valorar creencias potenciadoras del stress.
- Tratar la ansiedad con: asesoramiento, empatía, distracción y, en caso necesario, administración de sedación.

4- **Objetivo:** Preparar fármacos prescritos en inestabilidad hemodinámica y colocarlos cerca del carro de parada. (asegurar una actuación rápida y eficaz)

Acciones:

- Cargar en jeringas cada fármaco e identificarlos de forma legible.

5- **Objetivo:** Asegurar asepsia. (evitar sepsis)

Acciones:

- Preparación del campo quirúrgico estéril e instrumentación siguiendo las normas universales.

Bibliografía

1. Terashima M, Meguro T, Takeda H, Endoh N, Ito Y, Mitsuoka M, Ohtomo T, Murai O, Fujiwara S, Honda H, Miyazaki Y, Kuhara R, Kawashima O, Isoyama S. Percutaneous ulnar artery approach for coronary angiography: a preliminary report in nine patients. *Catheter Cardiovas Interv.* 2001 Jul; 53 (3): 410-4.
2. Riekkinen HV, Karkola KO, Kankainen A. The radial artery is larger than the ulnar. *Ann Thorac Surg.* 2003 Mar; 75 (3): 882-4.
3. Dashkoff N, Dashkoff PB, Zizzi JA Sr, Wadhvani J, Zizzi JA Jr. Ulnar artery cannulation for coronary angiography and percutaneous coronary intervention: case reports and anatomic considerations. *Catheter Cardiovas Interv.* 2002 Jan; 55 (1): 93-6.
4. Limbruno U, Rossini R, De Carlo M, Amoroso G, Ciabatti N, Petronio AS, Micheli A, Mariani M. Percutaneous ulnar artery approach for primary coronary angioplasty: safety and feasibility. *Catheter Cardiovas Interv.* 2004 Jan; 61 (1): 56-9.
5. Lanspa TJ, Reyes AP, Oldemeyer JB, Williams MA. Ulnar artery catheterization with occlusion of corresponding radial artery. *Catheter Cardiovas Interv.* 2004 Feb; 61 (2): 211-3.
6. Rath PC, Purohit BV, Navasundi GB, Sitaram, Reddy AM. Coronary angiogram and intervention through transulnar approach. *Indian Heart J* 2005 Jul-Aug; 57 (4): 324-6.
7. Aptecar E, Dupouy P, Chabane-Chaouch M, Bussy N, Catarino G, Shahmir A, Elhajj Y, Pernes JM. Percutaneous transulnar artery approach for diagnostic and therapeutic coronary intervention. *J Invasive Cardiol.* 2005 Jun; 17 (6): 312-7.
8. Barbeau GR, Arsenault F, Dugas L, Simard S, Lariviere MM. Evaluation of the ulnopalmar arterial arches with pulse oximetry and plethysmography: comparison with de Allen's test in 1010 patients. *Am Heart J.* 2004; 147(3):489-93.