

## CAPITULO IV

### PROCEDIMIENTOS DIAGNÓSTICOS

#### TEMA 18

### OTRAS TÉCNICAS DIAGNÓSTICAS

#### TEMA 18. 1 GUÍA DE PRESIÓN INTRACORONARIA

AUTORES:

Inmaculada Novo Robledo, Mónica Fernández Menéndez, Elena Fernández Peña.  
Hospital Universitario Marqués de Valdecilla, Santander.

##### 18.1.1 Introducción

A medida que las técnicas de angioplastia han ido aumentando sus posibilidades, es cada vez más importante obtener información completa y precisa de las lesiones coronarias. Actualmente, la fuente de información utilizada mayoritariamente es la angiografía. Existen métodos complementarios para incrementar la exactitud, como son, por ejemplo, el catéter de ultrasonidos, la guía de presión, la guía Doppler y la angioscopia ya en desuso.

Desde un punto de vista histórico, el registro de las presiones translesionales y más concretamente el de la reserva fraccional de flujo (RFF), obtenida a partir de aquellos valores, se ha utilizado para valorar tanto la severidad de las estenosis como el resultado de las intervenciones percutáneas, siendo los primeros en el desarrollo de la técnica Bernard De Bruyne y Nico Pijls en el año 1995.<sup>1</sup>

La guía intracoronaria de presión ha logrado una valoración funcional de la enfermedad arteriosclerótica coronaria. Su indicación más frecuente es la valoración de lesiones de gravedad intermedia y se asocia a un número mínimo de complicaciones.

El sistema que vamos a tratar se basa en tomar medidas de la presión sanguínea proximal y distal al lugar de la estenosis y calcular la RFF como complemento a la información obtenida de la angiografía.

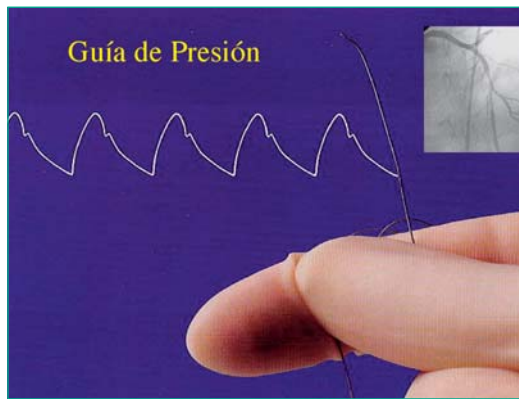
El gradiente de presión podemos interpretarlo como la diferencia entre la presión después de la estenosis y la presión antes de la estenosis. El estrechamiento del vaso producido por la estenosis, representa un obstáculo al paso del flujo sanguíneo, por ello, el flujo después de la estenosis será menor y producirá una menor presión. Al calcular la diferencia entre la presión distal (después de la estenosis) y la proximal (antes de la estenosis), esto es, al calcular el gradiente de presiones, obtendremos un valor elevado. Tras efectuar la ACTP, en teoría, el obstáculo al flujo debería haber desaparecido, y por lo tanto, los valores de presión distal y proximal deberían ser muy similares, de modo que el cálculo del gradiente (diferencia de presiones) daría un valor considerablemente menor al obtenido antes de la ACTP.

No obstante, los gradientes absolutos no se correlacionan bien con la severidad real y no existen valores de corte de significación. Por ello se desarrolló un parámetro nuevo, la RFF, que supone la fracción de flujo preservado respecto al que existiría de no haber lesión. Tras diversos cálculos matemáticos se obtiene que la RFF que equivale generalmente al cociente entre la presión distal a la lesión y la presión proximal (aorta).

Se ha comprobado que una valor de RFF  $< 0,75$  se asocia a isquemia en las pruebas no invasivas (gammagrafía, eco estrés,...).

La prolongación de tiempo de ésta técnica diagnóstica, aunque significativa estadísticamente, solo supone 5 minutos con relación a un procedimiento intervencionista monovaso, lo cual no es relevante en la actividad diaria de un laboratorio de hemodinámica.<sup>2</sup>

### 18.1.2 Descripción del material



La guía de presión es una guía intracoronaria de 0,014", de la que hay dos modelos disponibles: Radi Medical y Volcano Therapeutics. Ésta última lleva un transductor electrónico de presión en la parte proximal del segmento radiopaco y flexible de ésta, a 3 cm del final de la guía (Figura 1).

Figura 1. Guía de presión.

El transductor de presión es un sistema que traduce los fenómenos físicos en señales analógicas, en éste caso de presión, que posteriormente se reflejan en el monitor de datos. Dicho monitor es un terminal en el que según los modelos, se recogen la presión proximal, la presión distal y el gradiente. Mediante la selección en el panel de los parámetros adecuados se calcula la RFF (reserva fraccional de flujo).<sup>3</sup>

La principal característica de éste sistema es que utiliza fibra óptica (señal luminosa) para transmitir la señal, y para procesar las señales utiliza la modulación de intensidad.

La señal luminosa se emite desde un diodo en la unidad central PGWS, y se transmite a través de la fibra óptica del interior de la guía hasta el sensor. El sensor tiene una membrana elástica. La presión ejercida por la sangre sobre ésta membrana se transmite hasta un espejo perpendicular a la fibra óptica y se traduce en movimientos laterales del mismo. Estos movimientos harán que se refleje más o menos luz. Es decir, variaciones de la presión se traducen en variaciones de la intensidad de luz reflejada de vuelta hacia el PGWS (figura 2) el cual procesa las lecturas. Esta es la base de la modulación de intensidad. La luz reflejada utiliza el mismo camino de vuelta al PGWS, donde es detectada por un fotodiodo y procesada para poder ser interpretada por el usuario.



Se ha de verificar que la punta de la guía de presión no esta dañada y comprobar que la guía no esta retorcida ni doblada. Es un instrumento para un solo uso, reesterilizarlo supone alterar las propiedades del sensor y obtener datos no fiables. No girar la guía más de una rotación completa, porque podría perjudicar la transmisión desde el electrocatéter al extremo de la guía, y por lo tanto invalidar la correcta estimación de las presiones, se perdería la conexión del transductor.

Se introduce la guía en el catéter-guía, cuidadosamente para no dañar el sensor y se avanza la punta de la guía 4 cm. fuera del catéter. El sensor se encuentra inmediatamente después de los 3 cm. radiopacos de la punta de la guía, y no debe quedar en el interior del catéter.

Se toman medidas de la presión proximal (punta catéter-guía) y distal (GUIA DE PRESSION) con la guía aún sin cruzar la lesión, es el momento de verificar la igualdad de presiones y normalizar de no ser así.

Tras atravesar la lesión, se calcula el gradiente entre la presión proximal (punta catéter guía) y la distal (guía de presión una vez atravesada la lesión). Se administra la adenosina (generalmente nosotros empleamos por vía intracoronaria dosis mayores a las teóricamente indicadas 60-120 microgramos, si fuera endovenosa la dosis es 140-160µg/Kg/minuto). A los pocos segundos de la inyección de adenosina se obtiene el valor de presión distal y con el la RFF. Se utiliza éste fármaco porque el efecto que provoca es la vasodilatación arteriolar (hiperemia), y es en éstas condiciones como realmente se debe medir la diferencia de presión.

Como en cualquier procedimiento de intervencionismo coronario, se debe utilizar previo al avance de la guía, heparina sódica (50 U/Kg).

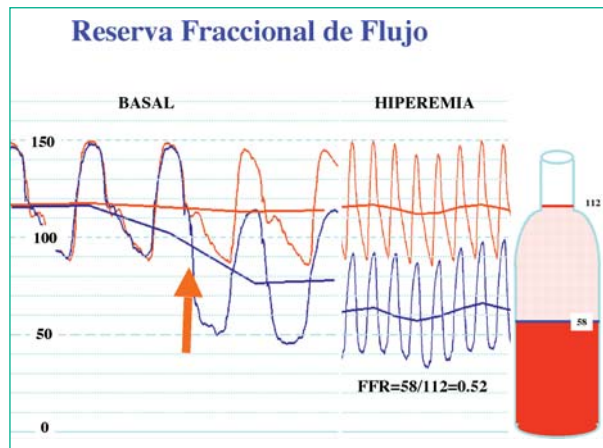
Cuando existe gradiente entre las dos presiones se obtienen cocientes inferiores a la unidad (RFF<1) cuando la RFF es igual o inferior a 0,75 la lesión tiene un significado funcional significativo que se ha correlacionado con isquemia miocárdica<sup>4,5</sup>.

Si tras la administración del primer bolo se obtiene un valor igual o inferior a 0,75 la lesión es significativa y por lo tanto existirá indicación de ACTP.

Si los valores obtenidos fuesen superiores a 0,75, pero inferiores a 0,80 es cuando está indicado repetir las mediciones con varios bolos de mas dosis de ADENOSINA, con el fin de estar seguros de haber obtenido la hiperemia máxima, para lo cual es necesario lavar con un bolo de 10 ml de suero salino entre los diferentes bolos de ADENOSINA.

Si una vez administrado el tercer o cuarto bolo, el **coeficiente de FFR no varía** y es igual o mayor a 0,75 se supone que la lesión no tiene repercusión fisiológica, y por lo tanto no hay indicación de ACTP.

Tras las mediciones, se efectúa la retirada lenta de la guía, hasta un segmento de la arteria coronaria proximal.



### 18.1.5 Cuidados de enfermería

Como se ha comentado anteriormente la indicación más frecuente de la guía de presión es la valoración de las lesiones coronarias de gravedad intermedia o bien que angiográficamente sean dudosas. Esta situación va asociada a procedimientos comunes a los del intervencionismo coronario en general por lo que los cuidados de Enfermería referidos a la angioplastia coronaria convencional pueden trasladarse a estos pacientes (ver tema 19).

### 18.1.6 Complicaciones

Las derivadas de cualquier cateterismo diagnóstico y/o terapéutico con la guía:

- Espasmo coronario
- Disección coronaria

Las derivadas del fármaco adenosina:

- Bloqueo A-V transitorio, que habitualmente desaparece en breves segundos (<10 seg.) dada la escasa vida media de la adenosina. Mientras tanto es útil pedir al paciente que tosa para estimular la contracción.
- Rubor
- Sensación de disnea intensa
- Dolor torácico (que son inocuos)
- En pacientes con historia previa de asma puede aparecer broncoespasmo (0,2%), que requiera aminofilina<sup>5</sup>.

Estos cuatro últimos efectos apenas se observan con la administración intracoronaria, solo con la endovenosa.

### Bibliografía

1. De Bruyne B, Pijls NH, et al. Coronary flow reserve calculated from pressure measurement in humans. Validation with positron emission tomography. *Circulation* 1994; vol 89:1013-1022.
2. López-Palop R, Pinar E, Lozano I, Carrillo P, Cortes R, Picó F, Valdes M. Utilización habitual de la guía de presión intracoronaria. Experiencia en un centro. *Revista Española de Cardiología* 2002;55(3):251-7.
3. Paul Gennotte. FFR Practical application. Brussels, 14 Noviembre 2005
4. Escaned J, Conde C, Ferrer M.C, Gonzalo N. Fundamentos fisiologicos para el uso de la guia de presion intracoronaria. *Manual de Cardiología Intervencionista. Sociedad Española de Cardiología* 2005;Cap.21:293-311.
5. Hernández García JM, Alonso JH, Jimenez Navarro MF, Dominguez A. Utilidad de las guías de presión y flujo en la práctica clínica. *Manual de Cardiología Intervencionista. Sociedad española de Cardiología* 2005; Cap.22:317-332.

## TEMA 18.2 ECOGRAFÍA INTRACORONARIA. ECOGRAFÍA INTRACAVITARIA

AUTORES:

Antonio Tovar Martín, Agustín Durán Parra, Elisabeth Lozano Marote, Esther Martínez Pérez.  
Unidad de Cardiología Intervencionista, Hospital Germans Trias i Pujol, Badalona.

### 18.2.1 Introducción.Indicaciones

La ecografía intracoronaria, es una técnica diagnóstica que consiste en la obtención de imágenes mediante el uso de ultrasonidos originados por unos transductores miniaturizados que se introducen en las arterias coronarias o en las cavidades cardíacas.

Estos transductores pueden ser mecánicos o fijos y emiten ultrasonidos de 20 a 50 Mhz. El sistema de mecánico consiste en un transductor que gira 360° a unas 1800 revoluciones por segundo, mientras que el fijo no contiene partes móviles, se trata de una serie de espejos que recogen los ultrasonidos.

Las imágenes obtenidas y procesadas informáticamente son cortes o visiones de 360° de las arterias coronarias, parecido a un corte histológico de la arteria (Ilustración 1). La correlación entre un corte histológico y la imagen obtenida es tan buena que se ha llegado a denominar histología en vivo.

En ecografía intracoronaria si se realiza una retirada uniforme del catéter coronario, podremos reconstruir mediante técnicas informáticas la morfología del vaso en 3 dimensiones (ilustración 2 y 3), obteniéndose así una visión global de la arteria y su patología asociada.

En la angiografía solo obtenemos un molde de la luz intraarterial de manera que para evaluar una lesión nos remitimos al estado del vaso antes y después de la misma. Tras la llegada de la ecografía intracoronaria, unos 10 años después de la invención de la angiografía, se pudo constatar que la enfermedad suele ser difusa y afecta tanto a los segmentos anteriores como a los posteriores a la lesión.

De esta forma la ecografía intracoronaria se convierte en una técnica diagnóstica que complementa a la angiografía y que nos informa del verdadero tamaño del vaso, de la estenosis real de la lesión, del tipo de placa que hay (calcificada, lipídica o fibrótica), de la carga real de placa, del estado del resto del vaso o si hay remodelado de la pared arterial (fenómeno de Glagov).

En el ámbito del intervencionismo, la ecografía intracoronaria es una herramienta con la que se puede realizar una implantación excelente del stent, ayudando a seleccionar el diámetro y la lon-

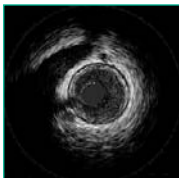


Ilustración 1: Vista normal IVUS  
corte transversal

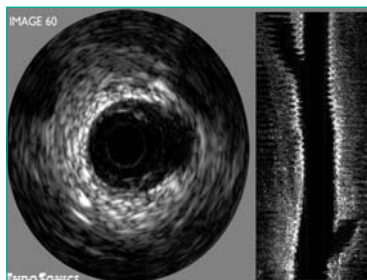


Ilustración 2: Corte longitudinal



Ilustración 3: Reconstrucción 3D

gitud adecuada, decidir si es necesaria la predilatación, la utilización de balón de corte o el uso de otros dispositivos como al aterectomia rotacional.

Según el estudio CLOUT, se comprobó que en un 73% de los casos el balón a utilizar debía ser más grande tras la realización de la ecografía y se reducía a un 18% la reestenosis residual sin incremento de las disecciones. En la implantación de stent se demostró que existía una infraexpansión del stent o mal posicionamiento de un 40 al 70% de los casos donde la angiografía nos mostraba una correcta imagen del stent.

### 18.2.2 Material. Descripción y preparación

El material específico para un estudio IVUS consiste en el catéter de ecografía intracoronario o intracavitario, la consola para reconstruir, visualizar y archivar imágenes, y el sistema de retirada automática o “pullback”.

Existen dos tipos de catéteres ecográficos, ya mencionados, los mecánicos y los de alineación de fase, con un tamaño de 2,6 a 3,5 French. Los mecánicos consisten en un transductor que gira 360° en la punta del catéter (Ilustración 4) y que capta las imágenes. Este transductor está protegido por una vaina, para no dañar la arteria, y además del movimiento rotacional tiene un movimiento direccional dentro de la vaina.

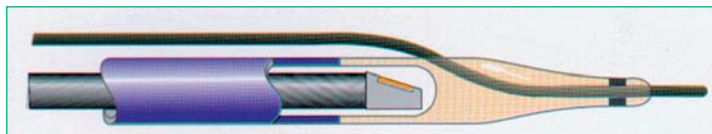


Ilustración 4: Catéter mecánico

El catéter de alineación de fase (Ilustración 5), consta de una serie de cristales en la punta del catéter sin tener partes móviles.



Ilustración 5:  
Catéter de alineación de fase

Para la preparación del catéter se extrae del embalaje de manera estéril y se conecta al cable de la consola. La preparación dependerá del tipo de catéter:

1. Catéter mecánico intracoronario:
  - Se conectarán los sistemas de purgado de la vaina de protección.
  - Se colocará el transductor al final del recorrido de la vaina.
  - Se deben efectuar lavados con suero fisiológico sin excesiva presión.
2. Catéter mecánico intracardiaco:
  - Se purgará con suero fisiológico o agua bidestilada desde la vaina final hasta que salga por la parte proximal del catéter, utilizando para tal fin una aguja y jeringa específica, extremando las precauciones durante el manejo a fin de no dañar el transductor.
3. Catéter fijo o de alineación de fase:
  - No precisa purgado ni preparación previa.

### 18.2.3 Desarrollo del procedimiento

- Puesta en marcha de la consola.
- Identificación del procedimiento y paciente.
- Una vez preparado el catéter, se conectará al motor, que normalmente también actúa como sistema de pullback, con el sistema en posición de apagado.
- Se comprobará el correcto funcionamiento del catéter sumergiéndolo en suero fisiológico e iniciando una adquisición de imágenes.
- Se utiliza como un balón, introduciéndolo en la arteria coronaria a través de una guía intracoronaria, los móviles con sistema monorail y los fijos como coaxial. Los intracavitarios se insertan a través de una vaina introductora larga. Previamente se administra nitroglicerina intracoronaria y heparina.
- En la manipulación y montado sobre la guía intracoronaria se evitará cualquier tipo de acodamiento por riesgo de romper el catéter.
- Se intentará mantener lo más alineado posible ya que la curvas aumentan el riesgo de artefacto tipo “NURD” (non uniform rotational distortion). En los fijos no hay este efecto.
- La llave hemostática no debe estrangular el catéter.
- Cuando se tenga imagen intracoronaria o intracavitaria se ajustarán los parámetros de profundidad y de intensidad. Los demás parámetros de ajuste dependerá de la consola que estemos usando. En los sistemas fijos al entrar el catéter se debe realizar una normalización, que suele ser automática.
- El catéter de IVUS se avanza hasta una posición distal a la lesión a estudio y se inicia el pullback automático a una velocidad de 0,5 ó 1 mm/s hasta la aorta. Si el estudio es intracavitario se realiza la retirada en modo manual
- Se retira el catéter evitando acodamientos. Se limpia por fuera y se vuelve a purgar (los mecánicos), para que no queden restos de sangre en la vaina.

### 18.2.4 Cuidados durante el procedimiento

Los cuidados de enfermería son los mismos que durante el cateterismo diagnóstico. Si el IVUS se realiza durante una angioplastia o una técnica de cierre de ductus o foramen oval, se seguirán los cuidados descritos para dicho procedimiento.

Se ha demostrado que la realización de la ecografía intracoronaria alarga muy poco los procedimientos terapéuticos y diagnósticos, por consiguiente no es necesaria la administración de medicación sedante o relajante suplementario.

### 18.2.5 Complicaciones específicas

La realización de la ecografía intracoronaria e intracavitaria tiene bajo riesgo, ya que la disección arterial por causa del catéter IVUS se produce en un porcentaje muy bajo (< 0,5%).

La complicación más frecuente es el espasmo arterial (1-3%) producido por las vibraciones del catéter mecánico. Se previene con la administración de nitroglicerina intracoronaria antes de introducir el catéter.

En ocasiones es posible la aparición de un proceso isquémico por la obstrucción de la luz debida al catéter durante una retirada larga. Se manifiesta por elevación del ST, dolor torácico y puede haber disminución de la tensión arterial. La simple retirada del catéter restablecerá el flujo coronario y el cese de los síntomas.

## Bibliografía

1. J. Mauri i Ferre, E. Fernández Nofrerias, P. Radeva\*, V. Valle “**Ecografía intracoronària, una ajuda o un mestre en l'intervencionisme coronari?**” *Rev. Soc. Catalana Cardiol.* 2000; 3; 435-443.
2. Volcano therapeutics inc, “**Manual y protocolos de utilización de Intravascular Ultrasound System**”
3. A. Barrio, C. Crespo, A. Tovar, Dr. J. Rigla, Dr. E. Pinar, Dr. F Mauri “**Optimización en la adquisición y grabación del IVUS**”. Formato digital (CD) Sociedad Española de Cardiolgía. Seccion de Hemodinámica y Cardiología intervencionista. Grupo de trabajo de técnicas de Diagnóstico intracoronario.
4. García del Blanco B, Mauri J, García Fortea C i col. “**Cambio en la actitud terapéutica por la información obtenida por ecografía intracoronaria**”. *Rev. Esp. Cardiol* 1998; 51 (sup. 5): 15.
5. J.M. de la Torre Hernández. **IVUS: bases anatómicas y fisiológicas**. Cap 19-Pág 263-277. Manual de Cardiología Intervencionista.Publicación oficial de la SEC.
6. J. Botas. **IVUS en al evaluación diagnóstica y en el intervencionismo**. Cap 20- Pág 279-292. Manual de Cardiología Intervencionista.Publicación oficial de la SEC.