

CAPITULO VII

PROCEDIMIENTOS INTERVENCIONISTAS PERCUTÁNEOS ESPECIALES

TEMA 26

PERICARDIOCENTESIS. PERICARDIOTOMIA

TEMA 26.1 PERICARDIOCENTESIS

AUTORES:

Carmen Serrano Poyato, Agustín Alonso Moreno Sagrario García Rueda. Fundación Jiménez Díaz. Madrid.

26.1.1 Introducción

Las enfermedades del pericardio constituyen una causa frecuente de consulta al cardiólogo¹, y son las grandes desconocidas de la cardiología. William Osler en 1892 decía que “ninguna enfermedad grave ha pasado inadvertida a los médicos con tanta frecuencia como la cardiopatía pericárdica”².

El pericardio es una membrana serosa que rodea el corazón a modo de saco y está compuesta de dos capas (parietal y visceral). Entre ambas capas pericárdicas existe líquido, originado en la ultrafiltración del plasma sanguíneo, en una cantidad que se estima entre 15 y 50 ml^{1,3}. El pericardio está irrigado por la arteria mamaria interna. Su inervación se efectúa por ramas de los nervios vagos, frénicos y el tronco simpático. Los nervios frénicos corren adosados a las caras laterales homólogas del saco pericárdico, acompañado por sus respectivas arterias y venas.

El pericardio cumple con tres funciones principales:

- actuando como ligamento, limita los desplazamientos del corazón, fijándolo anatómicamente.
- actuando como membrana, recubre al corazón reduciendo la fricción externa debido a los movimientos cardíacos y reforzando las porciones relativamente más finas del miocardio. Además constituye una barrera frente a la inflamación procedente de estructuras contiguas y es asiento de importantes mecanismos de defensa inmunológica, ya que posee cierta actividad fibrinolítica.
- realiza una función mecánica al envolver al corazón en una cubierta relativamente inelástica y llena de líquido. De esta forma, impide la dilatación cardíaca aguda y mantiene la distensibilidad ventricular normal y las relaciones de presión/volumen adecuadas.

El pericardio puede verse afectado por agentes infecciosos, físicos, traumáticos, inflamatorios o de una forma secundaria a procesos metabólicos o enfermedades sistémicas. La reacción ante estas

diferentes agresiones se traduce en manifestaciones clínicas inespecíficas como son los síntomas inflamatorios propios de la pericarditis aguda, la producción de líquido en el saco pericárdico con la posibilidad de taponamiento cardíaco y la reacción fibrosa-retráctil del pericardio que puede conducir a la pericarditis constrictiva¹

Los síndromes pericárdicos agudos incluyen básicamente la pericarditis aguda y el taponamiento cardíaco⁴.

Tabla 1. Etiología general de los Síndromes Pericárdicos²

- Pericarditis idiopática.
- Pericarditis neoplásica (cáncer de pulmón, mama, linfomas, leucemia, tumores malignos primarios cardíacos).
- Pericarditis infecciosa (vímica, tuberculosa, purulenta, fúngica).
- Pericarditis post infarto agudo de miocardio.
- Síndrome pospericardiotomía.
- Insuficiencia renal crónica (pericarditis urémica).
- Pericarditis autoinmune (fiebre reumática, lupus eritematoso sistémico, artritis reumatoide, artritis seronegativa, esclerodermia, vasculitis).
- Pericarditis relacionada con fármacos y tóxicos.
- Hipotiroidismo (mixedema).
- Pericarditis posradiación.
- Pericarditis traumática.
- Quilopericardio.
- Hemopericardio (incluyendo disección aórtica).
- Pericarditis por colesterol.

Derrame pericárdico y Taponamiento cardíaco:

Como hemos comentado, el espacio pericárdico contiene normalmente entre 15 y 50 ml de líquido. Se entiende por derrame pericárdico la presencia de una cantidad de líquido mayor. Puede tratarse de exudado seroso, sangre, pus o gas que ocupa el saco pericárdico. La presencia de líquido eleva la presión intrapericárdica (PIP) y depende no sólo de la cantidad absoluta de líquido sino también de la rapidez con la que se ha acumulado y las características físicas del pericardio¹.

El taponamiento cardíaco es el síndrome debido a la compresión del corazón por el derrame pericárdico. Es un síndrome clínico-hemodinámico entendido como un *continuum* y no como una situación de todo o nada⁵, que puede ir desde ligeros aumentos de la PIP sin repercusión clínica hasta un cuadro de severo gasto cardíaco y muerte. Se puede desarrollar ante un derrame pericárdico de cualquier causa y puede presentarse de una forma aguda o crónica. Los criterios diagnósticos de taponamiento son: ingurgitación yugular, pulso paradójico e hipotensión arterial. La gravedad de los signos y síntomas del paciente dependerán del grado de afectación hemodinámica.

Signos y síntomas del derrame pericárdico o taponamiento cardíaco:

- Dolor retroesternal y precordial izquierdo, frecuentemente se irradia hacia el cuello y hombro. Suele aumentar en la posición supina, con la tos, con la inspiración profunda o con la deglución y mejora en la posición sentado. En ocasiones existe dolor pleurítico asociado por afectación concomitante de la pleura.
- Roce pericárdico. Se ausculta en un 60-85% de los casos. Es el signo patognomónico de la pericarditis aguda. Es un ruido rugoso y superficial que se ausculta con la máxima intensi-

dad en el mesocardio y el borde paraesternal izquierdo bajo y que aumenta habitualmente con la inspiración. Puede estar presente en la pericarditis sin líquido, en las pericarditis con derrame importante e incluso en taponamiento cardíaco^{1,5}.

- Pulso paradójico. Se define como el descenso de 10mmHg o más en la presión arterial sistólica durante la inspiración, mientras que la presión arterial diastólica permanece sin cambios⁶.
- Otros síntomas (tabla 2)

Tabla 2. Otros signos y síntomas del derrame pericárdico o taponamiento cardíaco^{1,4,6}.

- Disfagia. Por compresión del esófago.
- Tos. Por compresión de un bronquio o de la tráquea.
- Disnea. Por compresión del parénquima pulmonar. Puede agravarse si existe derrame pleural o ascitis que eleva el diafragma.
- Hipo. Por compresión del nervio frénico.
- Afonía. Por compresión del nervio laríngeo recurrente.
- Distensión venosa yugular.
- Palidez. Cianosis.
- Hipotensión.
- Taquicardia.
- Taquipnea.
- Diaforesis.
- Aminoración o debilitamiento de los ruidos cardíacos.
- Inquietud. Ansiedad.
- Oliguria.
- Bajo gasto cardíaco.
- Shock cardiogénico.

Métodos Diagnósticos:

- Radiografía de tórax. Se observa silueta cardíaca agrandada con campos pulmonares limpios. El derrame pericárdico deberá ser mayor de 250ml para que la silueta cardíaca aparezca agrandada. La silueta cardíaca no sólo aumenta de tamaño sino que modifica su forma (forma globular como en botella), borrando el contorno a lo largo del borde cardíaco izquierdo, ocultando los vasos hiliares. Por escopia podemos apreciar la ausencia de pulsaciones en la silueta cardíaca o ausencia de cambios en el tamaño en relación a la inspiración.
- Tomografía axial computerizada (TAC), Resonancia nuclear magnética (RNM).
- Electrocardiograma. El derrame pericárdico causa alteraciones electrocardiográficas inespecíficas, como una reducción en el voltaje del y un aplanamiento difuso de las ondas T. Cuando existe derrame pericárdico severo y taponamiento cardíaco puede observarse alterancia eléctrica (cambios de la morfología y voltaje del QRS a latidos alternos) debida al bamboleo del corazón que lo aproxima o lo aleja de la pared torácica.
- Ecocardiograma. La ecocardiografía bidimensional y en modo M es la técnica de elección para el diagnóstico, cuantificación y seguimiento del derrame pericárdico. Pone de manifiesto:
- Espacios libres de eco entre el corazón y el pericardio que representan la acumulación de líquido.

- Colapso de cavidades cardíacas derechas.
- Diámetros ventriculares reducidos y las modificaciones que sufren durante la respiración.
- Dilatación de la vena cava inferior con ausencia de variaciones respiratorias.
- Variaciones respiratorias exageradas en los flujos mitral, aórtico y tricuspídeo.^{1,3-6}
- Cateterismo hemodinámico. Con igualación de presiones entre la PIP y las presiones diastólicas del ventrículo derecho y del ventrículo izquierdo.
- Elevación de las troponinas. Se puede observar hasta en un 35-40% de los pacientes y se relaciona con miocarditis concomitante⁴.

26.1.2 Indicaciones

La pericardiocentesis debería practicarse sólo en el contexto de un taponamiento cardíaco grave con ingurgitación yugular, pulso paradójico e hipotensión arterial (con finalidad terapéutica) o cuando hay sospecha de pericarditis purulenta^{1,4,5}.

La pericardiocentesis consiste en evacuar mediante punción, generalmente subxifoidea, el líquido acumulado en el saco pericárdico logrando la disminución de la PIP, aliviando la compresión del miocardio y aumentando el gasto cardíaco. En casos de taponamiento cardíaco grave es un procedimiento que se realiza como primera opción y de manera emergente. Es un procedimiento de bajo riesgo y de gran eficacia en manos expertas².

26.1.3 Técnicas de pericardiocentesis

En este capítulo trataremos solamente la pericardiocentesis guiada por fluoroscopia que se realiza en el laboratorio de hemodinámica con monitorización electrocardiográfica. Es la más segura porque permite controlar el trayecto intrapericárdico de la guía antes de insertar un catéter. Permite controles hemodinámicos muy completos, pericardiocentesis exhaustivas incluso con derrames tabicados y la posibilidad de dejar un catéter para drenaje o para aplicación de tratamientos intrapericárdicos^{1,7}.

Material necesario: (Figura 1)

Equipo de pericardiocentesis que consta de:

- Campo quirúrgico estéril.
- Aguja de pericardiocentesis del nº 18 G y 15mm de longitud.
- Guía metálica de 0,38" x 80 de punta J.
- Dilatador 6French.
- Catéter de drenaje pericárdico de 6French, pigtail o recto.
- Electrodo.
- Llave de tres pasos, jeringa luer-lock de 60ml y bolsa para drenaje.
- Bisturí. Jeringas de 10y 20ml y agujas subcutánea e intramuscular.
- Anestésico local.
- Seda para fijar el catéter.

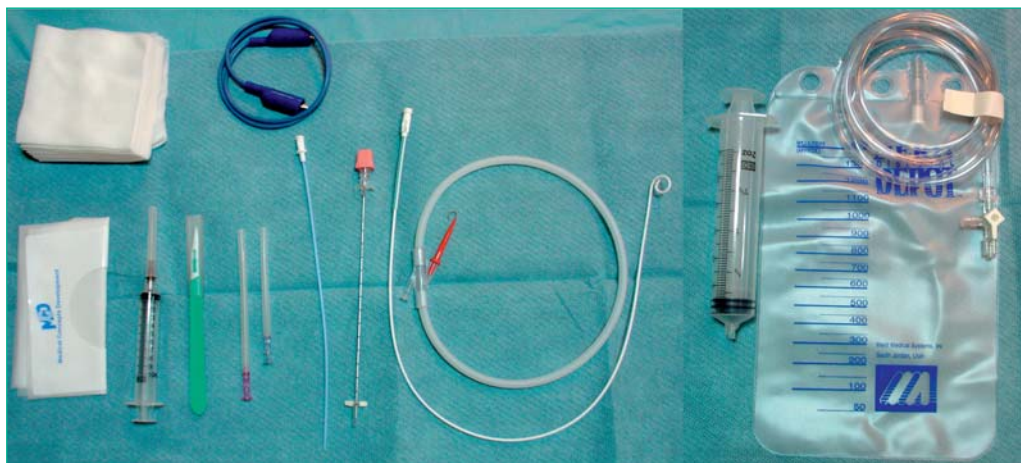


Figura 1. Material de pericardiocentesis

La mejor ruta de acceso para la pericardiocentesis es la subxifoidea, pues evita lesiones de las arterias coronarias, pericárdicas y mamarias internas. Se coloca el paciente en posición supina o en semi fowler a 45-60°. Se limpia el área de punción con solución antiséptica. Se infiltra la piel y tejidos subcutáneos con mepivacaína al 2%, a una profundidad de 1,5-2 pulgadas. Se localiza el sitio de punción 5cm por debajo de la punta del apéndice xifoideos y 1cm a la izquierda de la línea media³. Puede emplearse el ECG para evitar lesiones del miocardio conectando un electrodo V unipolar (derivación precordial) a la aguja de punción. Al tocar el miocardio se presenta elevación del segmento ST, extrasístoles o deflexión negativa del QRS. El contacto de la aguja con el pericardio produce supradesnivel del segmento ST, que se normaliza al retirarla nuevamente⁴. (Figura 2).

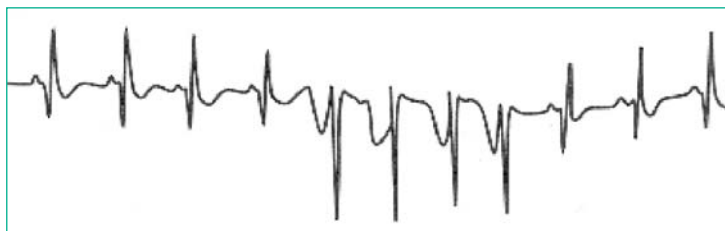


Figura 2. Supradesnivel del segmento ST inducido por la aguja de pericardiocentesis

La aguja se avanza haciendo vacío con la jeringa, a una inclinación de 45° con el plano frontal y dirigiéndose hacia el hombro izquierdo. Conforme avanza, se puede sentir la resistencia que opone el pericardio. La obtención de sangre o fluidos sin elevación de ST o arritmias, es una indicación de que el líquido proviene del saco pericárdico más que de una cámara cardíaca. Si se obtiene sangre, no debe coagular si viene del saco pericárdico. Al final se puede insertar un catéter usando la técnica de Seldinger dentro del saco pericárdico para continuar el drenaje y se obtienen muestras del líquido para análisis microbiológico, citología, bioquímica y hematología⁶. Es recomendable la realización de un ecocardiograma al final del procedimiento para valorar la eficacia de la pericardiocentesis.

26.1.4 Cuidados de enfermería

Durante el procedimiento

- Información al paciente de lo que hacemos y porqué necesitamos de su colaboración.
- Tranquilizar al paciente asegurándole nuestra disponibilidad.
- Canalización de una vía venosa.
- Oxigenoterapia, si precisa.
- Monitorización hemodinámica: ECG, TA, Saturación de O₂.
- Asistencia al médico durante el procedimiento.
- Explicar los posibles efectos adversos.
- Informar de la importancia de notificar con rapidez la aparición de signos y síntomas.
- Control de la esterilidad del campo quirúrgico y del material necesario para la realización del procedimiento.
- Preparación y administración de la medicación prescrita.
- Registro informático de los datos del paciente relacionados con el procedimiento.⁸⁻¹¹

Después del procedimiento

- Informar al paciente y a sus familiares de que el procedimiento ha finalizado.
- Control de constantes vitales: TA, FC, y saturación si fuera necesario.
- Controlar drenaje pericárdico, anotando la cantidad extraída y las características del líquido (seroso, serohemático, hemático, purulento, etc.).
- Informar al médico y registrar cualquier evento o complicación en la hoja de evaluación de enfermería al alta.
- Lavado del catéter con suero salino heparinizado cada 8 horas.
- Tratamiento antibiótico según prescripción médica.
- Vigilancia del drenaje.⁸⁻¹¹

26.1.5 Complicaciones

- La complicación más grave de la pericardiocentesis es la laceración o perforación del miocardio o de las arterias coronarias^{3,6}.
- La embolia gaseosa.
- Neumotórax.
- Arritmias, generalmente bradicardia vasovagal.
- Punción de la cavidad peritoneal o de las vísceras abdominales.
- Isquemia subendocárdica. Se produce cuando los mecanismos compensadores ya no son suficientes para mantener la presión arterial sistémica y se perturba la irrigación a órganos vitales, la disminución del riego coronario causa hipoperfusión selectiva del subendocardio^{3,6}.

Bibliografía

1. Sagristá Sauleda J, Almenar L, Ángel J, Bardají A, Bosch X, Gindo J, et al. Guías de práctica clínica de la Sociedad Española de Cardiología para patología pericárdica. *Rev Esp Cardiol* 2000; 53:394-412.
2. Anguita Sánchez M, Vallés Belsúe F. Terapéutica de la patología pericárdica no tumoral. En *Terapéutica Cardiovascular*. Andrés Iñiguez Romo edit. Ars Médica, Madrid 2003.
3. Braunwald E. editor *Heart Disease .A Textbook of Cardiovascular Medicine*. Filadelfia: WB Saunders Company. 1997.
4. Sagristá Sauleda J, Gaietà Permanyer M, Soler Soler J. Orientación diagnóstica y manejo de los síndromes pericárdicos agudos. *Rev Esp Cardiol* 2005; 58:830-41.
5. Sagristá Sauleda J. Diagnóstico y guía terapéutica del paciente con taponamiento cardíaco o constricción pericárdica. *Rev Esp Cardiol* 2003;56:195-205.
6. Bernhard M, Seferovic PM, Ristic A D, Erbel R, Rienmüller R, Adler Y, et al. Guía de Práctica Clínica para el diagnóstico y tratamiento de las enfermedades del pericardio. Grupo de Trabajo para el Diagnóstico y Tratamiento de las Enfermedades del Pericardio de la Sociedad Europea de Cardiología. *Rev Esp Cardiol* 2004; 57:1090-114.
7. Pavón Jiménez R, García Rubira JC, García Martínez JT, Sánchez Escribano R, Calvo Jambrina R, Fernández JM. Cisplatino intrapericárdico en el taponamiento neoplásico. *Rev Esp Cardiol* 2000;53:587-589.
8. Alonso A, Castillo T, Encinas A, García S, Gil M, Olmeda A, Pérez V, Revilla A, San José L, Serrano C. Protocolos de Cuidados de Enfermería en Cardiopatas. En *Terapéutica Cardiovascular*. Andrés Iñiguez Romo edit. Ars Médica, Madrid 2003.
9. Tobajos Asensio JA, Tobajos Asensio E, Pérez Trullen JM, Boada Apilluelo E, Vázquez André ML. Actuación de Enfermería en el taponamiento cardíaco y pericardiocentesis. *Enferm Científ* 1997; 184-185:9-13.
10. Gordon, Helene S. Taponamiento cardíaco. *Nursing*. 1987 feb. 5(2):71.
11. Torné Pérez, E. Taponamiento cardíaco. Una situación límite. *Rev Rol Enferm*. 1995 nov. XVIII (207):75-78.

TEMA 26.2 PERICARDIOTOMÍA

AUTORES:

Agustín Alonso Moreno, Carmen Serrano Poyato, Sagrario García Rueda. Fundación Jiménez Díaz. Madrid.

26.2.1 Introducción

Las metástasis pericárdicas de tumores extracardíacos son causa frecuente de derrame pericárdico recurrente. Se trata generalmente de grandes derrames hemáticos que con frecuencia producen taponamiento cardíaco, que precisa evacuación urgente mediante pericardiocentesis. La tasa de recurrencia del derrame tras pericardiocentesis es alta, sobre todo en aquellos de etiología tumoral (13%-50%)¹. En los casos de recurrencia del derrame pericárdico el tratamiento habitual incluye entre otras opciones la pericardiocentesis con instilación de sustancias esclerosantes o agentes quimioterápicos, la realización de una ventana pericárdica quirúrgica por abordaje subxifoideo o pericardiectomía^{2,3}. Sin embargo, dado que estos pacientes se encuentran, en una situación clínica grave con afectación del estado general sería deseable evitar los riesgos de una intervención quirúrgica y de la anestesia general. Con este motivo, el Dr. Igor Palacios describe la técnica de pericardiotomía percutánea con balón⁴, que consiste en la realización de un orificio en la hoja parietal del pericardio median-

te un balón de valvuloplastia para evitar la acumulación de líquido en el saco pericárdico y el taponamiento cardíaco. Según la Guía de Práctica Clínica para el diagnóstico y tratamiento de las enfermedades del pericardio de la Sociedad Europea de Cardiología⁵ La PPB parece ser un procedimiento eficaz (95-97%) y seguro^{6,7} en los derrames severos malignos con taponamiento recurrente (nivel de evidencia B, indicación de clase IIa)⁵. Así pues la PPB debe considerarse un procedimiento de primera elección en pacientes con derrame pericárdico de origen neoplásico, su realización en el momento del diagnóstico del derrame pericárdico evita el riesgo de una segunda pericardiocentesis⁸.

Material. Descripción y preparación

La PPB se realiza tras la pericardiocentesis cuya finalidad es doble, por un lado estabilizar la situación hemodinámica del paciente mediante la evacuación parcial del derrame y en segundo permitir el acceso al saco pericárdico para realizar la dilatación con balón de la hoja visceral. Dado que la pericardiocentesis se ha descrito en el tema anterior, añadiremos el material necesario para la realización de la PPB:

Material necesario para la realización de la pericardiocentesis

- Anestésico local
- Suero salino heparinizado
- Introdutor 9-11 French
- Guía vascular de calibre 0.035 pulgadas y 150 cm de longitud
- Balón de valvuloplastia pediátrica de 20 mm de diámetro por 40 mm de longitud
- Jeringa de 20 cc idealmente con sistema luer-lock o sistema de inflado con control barométrico.
- Contraste radiológico diluido al 50 % en suero fisiológico

El introdutor, la guía y el balón deben lavarse y purgarse con suero salino y heparina antes de utilizarse para el procedimiento.

En cuanto al tipo de balón según la literatura se han utilizado desde balones de valvuloplastia pediátrica, de intervencionismo periférico hasta balón Inoue o doble balón. En nuestro laboratorio todos los procedimientos se han realizado con éxito con un balón de las dimensiones citadas comúnmente usado para valvuloplastia pediátrica o intervencionismo periférico.

Antes del procedimiento debemos informar al paciente del proceso que se le va a realizar, así como de los riesgos que éste conlleva. Le solicitaremos el consentimiento informado.

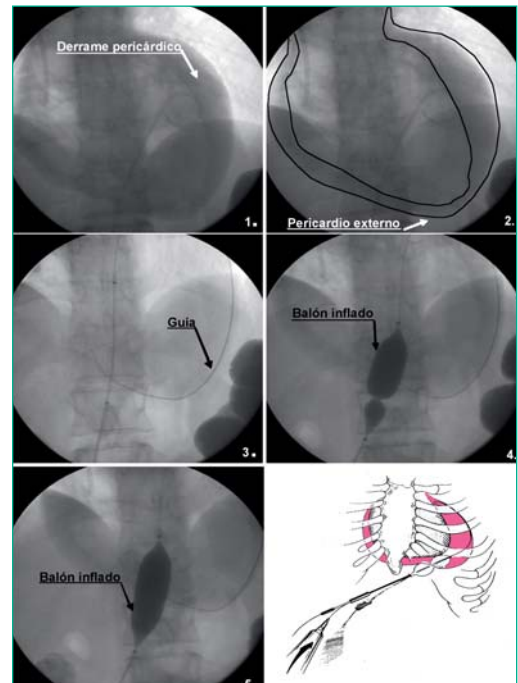
La preparación del paciente, no difiere de la que hemos tenido que realizar para el procedimiento de la pericardiocentesis previa. El campo debe ser el mismo pues el acceso es subxifoideo. La posición semi Fowler de 45°- 60° se mantendrá hasta terminar el procedimiento. La monitorización electrocardiográfica, de presión arterial y saturación de O₂ debe mantenerse hasta el final del procedimiento.

Desarrollo del procedimiento.(Figura 1)

El procedimiento se lleva a cabo en el laboratorio de hemodinámica guiado por fluoroscopia⁹. Tras la anestesia local de la piel y tejido subcutáneo se realiza el abordaje subxifoideo. Se realiza la punción y se introduce la guía vascular de 0,035 pulgadas. Se realiza la pericardiocentesis y pos-

teriormente se hace una pequeña inyección con contraste para localizar el pericardio parietal. Sobre la guía se realiza un intercambio del catéter de pericardiocentesis por un introductor (9-11 Fr). A través de la guía se avanza el balón hasta el pericardio parietal y bajo control radiológico se infla lentamente comprobando que dicha hoja forma una muesca en el balón dándole una típica imagen de reloj de arena. Se aumenta progresivamente la presión hasta conseguir que el balón se expanda por completo y quede abierta la ventana en el pericardio. Se realiza comprobación ecocardiográfica para valorar la total evacuación del derrame, y se mantiene un drenaje durante las próximas 24 h. siempre que el paciente no drene más de 100 ml⁸.

Figura 1. Esquema de la realización de la pericardiotomía, e imágenes radiológicas de la pericardiocentesis y pericardiotomía.



26.2.3 Cuidados durante y después del procedimiento

Durante el procedimiento la labor del equipo de enfermería consiste en:

- Tranquilizar al paciente y disminuir su ansiedad.
- Asistir al hemodinamista durante la intervención.
- Controlar las constantes vitales monitorizadas de paciente.

Después de finalizado el procedimiento se debe administrar una dosis profiláctica antibiótica con cloxacilina a todos los pacientes. El drenaje debe quedar fijado y se advertirá a la enfermera de hospitalización la necesidad de lavarlo con suero heparinizado al menos una vez por turno. Se aplica povidona yodada y se coloca un apósito estéril sobre la punción. Se envía el registro de información del procedimiento a la sala de hospitalización, con constantes vitales a la salida del laboratorio, cantidad de líquido extraído, muestras obtenidas, observaciones e incidencias.

26.2.4 Complicaciones

Las posibles complicaciones están relacionadas fundamentalmente con la punción pericárdica., como la laceración o perforación del miocardio o de alguna arteria coronaria., neumotórax, arritmias, reacción vasovagal y punción de la cavidad peritoneal, son otras infrecuentes posibles compli-

caciones. En la mayoría de las series los pacientes han sufrido aumento de la temperatura de ahí que se recomiende una dosis de profilaxis antibiótica⁸. Tras el procedimiento, la mayoría de los pacientes desarrollan derrame pleural izquierdo, que generalmente se resuelve espontáneamente. Tras la PPB el líquido pericárdico drena en la pleura, frecuentemente la izquierda, desde donde se reabsorbe generalmente de forma espontánea. Aunque otros autores sugieren que la evacuación y absorción del líquido pericárdico se produce a la cavidad peritoneal.¹⁰

OBJETIVO (CAUSA JUSTIFICADA)	ACTIVIDADES DE ENFERMERÍA PARA LOGRAR EL OBJETIVO
Valorar el estado actual del paciente para evitar y/o detectar precozmente las posibles complicaciones intraoperatorias o postoperatorias.	<ul style="list-style-type: none"> • Conocer H² clínica y diagnóstico médico para conocer enfermedades subyacentes, medicación y alergias. • Planificar cuidados
Disminuir la ansiedad producida por ambiente desconocido, procedimiento...	<ul style="list-style-type: none"> • Valorar conocimiento del paciente acerca del procedimiento y su estado emocional. • Presentarse a uno mismo y a otros miembros del equipo. • Corregir cualquier información o creencia errónea. • Proporcionar seguridad y bienestar. • Administrar ansiolítico previo al procedimiento.
Ofrecer apoyo a la familia.	<ul style="list-style-type: none"> • Escuchar inquietudes, sentimientos y preguntas. • Reafirmar o aclarar dudas acerca del procedimiento.
Verificar la correcta preparación física del procedimiento.	<p>Comprobar:</p> <ul style="list-style-type: none"> • Ayunas de 6-8 horas. • Retirada de prótesis y objetos metálicos. • Vía venosa. • Calibrar transductores de presión.
Evitar radiación innecesaria del paciente.	<ul style="list-style-type: none"> • Adecuar dosis según peso. • Colocar protectores gonadales en niños y mujeres en edad de procrear.
Preparar al paciente en la mesa de exploraciones.	<ul style="list-style-type: none"> • Realizar ECG de 12 derivaciones. • Toma de constantes vitales y sat O₂. • Aplicar dispositivos confort.
Valoración del dolor (localización, irradiación e intensidad)	<ul style="list-style-type: none"> • Detectar nivel del dolor mediante escala análoga-visual (del 1 al 10). • Tratar el dolor según su etiología (analgésicos, vasodilatadores, oxígeno...). • Explicar los métodos de alivio del dolor como la distracción, la relajación progresiva y la respiración profunda.
Vigilar Sistema Cardiocirculatorio (prever reacciones vasovagales, arritmias y otras complicaciones hemodinámicas).	<ul style="list-style-type: none"> • Controlar ECG, TA y FC. • Vigilar color y temperatura de la piel. • Nivel de conciencia.
Vigilar Sistema Respiratorio.	<ul style="list-style-type: none"> • Controlar FR, ritmo y sat O₂.
Vigilar Sistema Inmunitario (detectar reacciones alérgicas a contraste yodado y fármacos)	<ul style="list-style-type: none"> • Valorar reacción alérgica (aparición Habones, prurito o dificultad para deglutir) y administrar la medicación prescrita. • Conocer riesgo de infección por Inmunosupresión.

OBJETIVO (CAUSA JUSTIFICADA)	ACTIVIDADES DE ENFERMERÍA PARA LOGRAR EL OBJETIVO
Vigilar Sistema Nefro-Urinario (prever insuficiencia renal por contraste yodado).	<ul style="list-style-type: none"> • Previo al procedimiento conocer estado hídrico y electrolítico (en caso de función renal alterada, Creatinina>1, seguir el protocolo de protección renal del centro). • Vigilar signos y síntomas de retención urinaria y realizar sondaje vesical urgente si procede.
Vigilar Sistema Nutricional Metabólico (prever hipo/hiperglucemias)	<ul style="list-style-type: none"> • En caso de pacientes diabéticos seguir la prescripción médica para el control de glucemia digital y administración farmacológica. • Valorar signos y síntomas de alteraciones de la glucemia.
Vigilar Sistema Neurológico (conocer y detectar alteraciones neurológicas intrínsecas y extrínsecas al procedimiento).	<ul style="list-style-type: none"> • Detectar alteraciones en el nivel de conciencia • mediante observación, comunicación y valoración continuas.
Vigilar estado de la Coagulación del paciente, para conseguir el grado de coagulación adecuado al procedimiento.	<ul style="list-style-type: none"> • Conocer la medicación anticoagulante que toma el paciente, rango de anticoagulación y hora de administración.
Asegurar asepsia	<ul style="list-style-type: none"> • Preparación del campo quirúrgico estéril e instrumentación siguiendo las normas universales.
Instrumentar el procedimiento (conseguir un resultado óptimo, rápido y sin complicaciones).	<ul style="list-style-type: none"> • Preparación de campo estéril • Colaborar en las técnicas que conformen el desarrollo del procedimiento, como administración de contraste, medicación, introducción de guías etc., • Comprobar y preparar el material específico, según instrucciones específicas proporcionadas por el proveedor
Obtención de datos que conformen el diagnóstico.	<ul style="list-style-type: none"> • Registro de presiones intracavitarias (si precisa) • Obtención de muestras del líquido para análisis microbiológico, citológico, bioquímico y hematológico.
Control de la zona de punción.	<ul style="list-style-type: none"> • Controlar drenaje pericárdico, anotando la cantidad extraída y las características del líquido (seroso, serohemático, purulento, etc.). • Colocación de apósito según protocolo. • Lavado del catéter con suero salino heparinizado cada 8 horas. • Tratamiento antibiótico, según prescripción médica. • Valoración de la zona de punción. • Vigilancia del drenaje.
Realizar registros de enfermería	<ul style="list-style-type: none"> • Cumplimentar registros planificados de constantes vitales y todo cuidado administrado durante el procedimiento. • Elaborar informe de cuidados post para las enfermeras de hospitalización.
Dar educación sanitaria	<p>Proporcionando información oral y escrita acerca de los cuidados a seguir, para evitar complicaciones postprocedimiento y las derivadas de hábitos no saludables.</p>

Bibliografía

1. Flannery EP, Gregoratos G, Corder MP. Pericardial effusion inpatients with malignant disease. *Arch Intern Med* 1975; 135:976-977.
2. Park S, Rentschler R, Wilbur D. Surgical management of pericardial effusion in patients with malignancies: comparison of subxiphoid window versus pericardiectomy. *Cancer* 1991; 67: 66-80.
3. McDonald JM, Meyers BF, Guthrie BF, Battafarano RJ, Cooper JD, Patterson JA. Comparison of open subxiphoid pericardial drainage with percutaneous catheter drainage for symptomatic pericardial effusion. *Ann Thorac Surg*. 2003 Sep; 76(3):811-5; discussion 816.
4. Palacios IC, Tuzcu EM, Ziskind AA, Younger J, Block PC. Percutaneous balloon pericardial window for patients with malignant pericardial effusion tamponade. *Cathet Cardiovasc Diagn*. 1991 Apr; 22(4):244-9.
5. Guidelines on the diagnosis and management of pericardial diseases. Executive summary. *Eur Heart Journal* 2004; 25: 2587-610
6. Ziskind AA, Pearce AC, Lemmon CC, et al.. Percutaneous balloon pericardiectomy for the treatment of cardiac tamponade and large pericardial effusions: description of technique and report of the first 50 cases. *J Am Coll Cardiol* 1993;21:1-5.
7. Ristic AD, Seferovic PM, Maksimovic R, et al.. Percutaneous balloon pericardiectomy in neoplastic pericardial effusion. En: Seferovic PM, Spodick DH, Maisch B, editors y Maksimovic R, Ristic AD, assoc. editors. *Pericardiology: contemporary answers to continuing challenges*. Belgrade: Science, 2000; p. 427-38
8. Navarro del Amo LF, Córdoba Polo M, Orejas Orejas M, Lopez Fernandez T, Mohandes M, Iñiguez Romo A. Pericardiotomía percutánea con balón en pacientes con derrame pericárdico recurrente. *Rev Esp Cardiol*. 2002 Jan;55(1):25-8
9. Spodick DH.. Pericardial diseases. En: Braunwald E, Zippes DP, Libby P, editors. *Heart disease*. 6th ed. Philadelphia, London, Toronto, Montreal, Sydney, Tokyo: WB Saunders, 2001; p. 1823-76.
10. Bertrand O, Legrand V, Kulbertus H. Percutaneous balloon pericardiectomy: a case report and analysis of mechanism of action.