

CAPITULO VIII

PROCEDIMIENTOS INTERVENCIONISTAS PERCUTÁNEOS EN PATOLOGÍA CARDÍACA CONGÉNITA EN ADULTOS

TEMA 31

ATRIOSEPTOSTOMÍA DE RASHKIND

AUTORES:

Asunción Ocáriz. Servicio de Hemodinámica. Hospital de Cruces. Bilbao.

31.1 Introducción

La Atrioseptostomía de Rashkind consiste en romper el septo auricular con un catéter balón para mejorar a pacientes neonatos con cardiopatías muy severas.

Fue la primera técnica intervencionista utilizada en un laboratorio de Hemodinámica, fue realizada por Rashkind y Miller por primera vez en 1966 y a pesar del tiempo transcurrido sigue utilizándose habitualmente en las unidades de cardiología pediátrica¹.

31.2 Indicaciones

- Transposición de grandes vasos
- Atresia pulmonar septo integro
- Atresia tricúspide
- Atresia mitral
- Síndrome corazón izquierdo hipoplásico
- Retorno venoso pulmonar anómalo total

Se utiliza como procedimiento de urgencia en las cardiopatías cianóticas con de-saturación sistémica. Se realiza en neonatos con mal estado general y alto riesgo como puente para la cirugía. En los últimos años muchas de estas cardiopatías se tratan en las dos primeras semanas de vida. En los casos en que el recién nacido permanezca estable puede no ser necesario hacer septostomía².

31.3 Material. Descripción y preparación

Generalmente este procedimiento por ser de urgencia se suele realizar durante la guardia, en

este tipo de cateterismos es muy importante la estrecha colaboración de la enfermería con el médico hemodinamista.

El catéter de Rashkind , puede ser de 4 o 5F dependiendo del tamaño del niño, se utiliza 4F en niños de hasta 2 Kg de peso, en niños con más peso del 5F.

El catéter mide 50 cm y tiene dos vías, una con orificio terminal para paso de guía (0.014” en el 4F y 0.018” en el 5F) y otra para el inflado del balón que lleva adosado al extremo distal. Para el inflado prepararemos una solución al 30% de Suero Salino al 0,9% y contraste, 1 cc para el 4F y 2cc para el 5F.

Para la inserción del catéter de Rashkind se recomienda tener preparado un introductor corto 1F mayor que el catéter.

31.4 Desarrollo del procedimiento (técnica)

Esta técnica se realiza por vena femoral, aunque es posible realizarla por vía umbilical y no precisa anticoagulación. El catéter se avanza hasta aurícula derecha y a través del foramen oval se pasa a la aurícula izquierda, donde se infla el balón que lleva en el extremo distal y se retira brusca-mente (fig1), con lo que se crea una comunicación ínter auricular. El procedimiento puede repetirse las veces que sea necesario³.

Una vez realizada la septostomía y si el estado del paciente lo permite, antes de finalizar el cateterismo se revisan las venas pulmonares y en la Transposición de grandes vasos (Fig 2) se suele realizar una inyección en raíz de aorta para ver nacimiento de arterias coronarias (Fig 3), con vistas a corrección quirúrgica posterior de la cardiopatía.

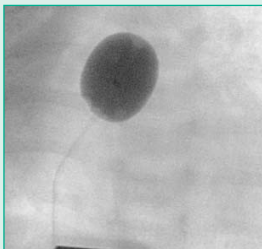


Fig.1: Catéter de Rashkind con el balón hinchado en el momento de la ruptura de tabique interauricular.

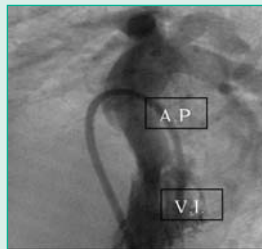


Fig.2. Ventriculografía izquierda con paso de catéter de aurícula derecha a aurícula izquierda y a ventrículo izquierdo a través de la válvula mitral, en una Transposición de grandes vasos post-septostomía de Rashkind.

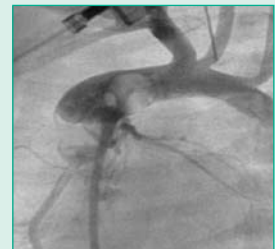

Fig.3. Inyección en raíz de aorta en OAI para visualización de distribución del árbol coronario con vistas a cirugía correctora de Jatene. El catéter viene de aurícula derecha a ventrículo derecho y cruza la válvula aórtica.

31.5 Cuidados de enfermería en la Atrioseptostomía de Rashkind

Además de los cuidados establecidos para el cateterismo cardiaco en niños debemos tener en consideración:

INTERVENCIONES	ACTIVIDADES DE ENFERMERÍA PARA LOGRAR EL OBJETIVO
Valorar el estado actual del paciente para evitar y/o detectar precozmente las posibles complicaciones intraoperatorias o postoperatorias.	<ul style="list-style-type: none"> • Conocer Hª clínica y diagnóstico médico, medicación y alergias. • Planificar cuidados de enfermería.
Ofrecer apoyo a la familia.	<ul style="list-style-type: none"> • Escuchar inquietudes, sentimientos y preguntas. • Reafirmar o aclarar dudas acerca del procedimiento.
Verificar la correcta preparación física del neonato.	<ul style="list-style-type: none"> • Comprobar: vías, drenajes y sondas que pueda portar el neonato.
Evitar radiación innecesaria del paciente.	<ul style="list-style-type: none"> • Adecuar dosis según peso. • Colocar protectores gonadales.
Preparar al recién nacido en la mesa de exploraciones.	<ul style="list-style-type: none"> • Realizar control ECG. • Toma de TA, FC y Sat O₂. • Aplicar dispositivos de confort/sujeción, evitando lesiones por presión. • Proporcionar protección ocular.
Vigilar Sistema Cardiocirculatorio (mantener al neonato hemodinámicamente estable, evitando hipovolemia, arritmias...).	<ul style="list-style-type: none"> • Controlar ECG, TA y FC. • Vigilar color y temperatura de la piel. • Tener preparado y administrar concentrado de hematíes previamente cruzados ante signos de hipovolemia. • Vigilar exhaustivamente ritmo de fluidoterapia.
Vigilar Sistema Respiratorio (evitar alteraciones respiratorias producidas por la sedo-analgesia).	<ul style="list-style-type: none"> • Controlar FR, ritmo y sat O₂.
Vigilar Sistema Inmunitario (detectar reacciones alérgicas a contraste yodado y fármacos).	<ul style="list-style-type: none"> • Valorar reacción alérgica y administrar la medicación prescrita.
Vigilar Sistema Nefro-Urinario (prever insuficiencia renal por contraste yodado).	<ul style="list-style-type: none"> • Contabilizar exhaustivamente el contraste si angiografías.
Vigilar Sistema Nutricional Metabólico (evitar pérdida de calor a través de la piel del neonato).	<ul style="list-style-type: none"> • Colocar colchón térmico radiotransparente entre la mesa y el niño. • Realizar traslado en cuna caliente a la Unidad de Neonatología.
Asegurar asepsia.	<ul style="list-style-type: none"> • Preparación del campo quirúrgico estéril e instrumentación siguiendo las normas universales. • Desinfección con clorexhidina de ambas zonas inguinales formando un ángulo de 45°. No está aconsejado utilizar Povidona yodada en neonatos.
Realizar registros de enfermería	<ul style="list-style-type: none"> • Registrar constantes hemodinámicas y cuidados administrados durante el procedimiento. • Registrar presiones intracardíacas y oximetrías de las diferentes cavidades a estudiar.
Control hemostático de la zona de punción	<ul style="list-style-type: none"> • Realización de la hemostasia por técnica manual. • Colocación de apósito con compresión adecuada.

31.6 Complicaciones

Actualmente las complicaciones aunque poco frecuentes son:

- Taquicardia supraventricular.
- Hemorragia.
- Perforaciones vasculares y cardíacas.
- Traumatismos de la válvula mitral y tricúspide.

Bibliografía

1. Técnica intervencionistas en valvulopatías y cardiopatías congénitas. E.J. García Fernández, J. I. Zabala y J. I. Zunzunegui
En: Cardiología Clínica. Barcelona Masson 2003. Cap. 48 Pág. 924-933.
2. Cateterismo intervencionista de las cardiopatías congénitas en la edad pediátrica. R. Bermúdez-Cañete Fernández y F. Rueda Núñez. En: Terapéutica Cardiovascular. Tomo II, Medicina SMT Editores-2004 Cap. 36, Pág. 643-668.
3. Transposición de los grandes vasos. Dr. I. Azkuna. Angiografía de las cardiopatías congénitas. Cap.V-1988.