

# Identificación de una Arritmia Maligna

## Autor

Javier García Niebla.  
DUE Area de Salud de El Hierro.

## Resumen

Los pacientes afectados de preexcitación tipo Wolf-Parkinson-White presentan una o varias vías anómalas que conectan la aurícula con el tejido muscular ventricular de tal forma que el estímulo se conduce a los ventrículos más rápido que si pasa por el nodo AV. Es muy importante la identificación electrocardiográfica de este tipo de preexcitación por <sup>(1)</sup>:

- La posible confusión con distintos tipos de necrosis y de bloqueo o crecimiento ventricular.
- Su frecuente asociación con arritmias paroxísticas.

**Palabras clave:** arritmia, taquicardia, Síndrome Wolff-Parkinson-White.

## Summary

A patient affected by pre-excitation of the kind Wolff-Parkinson-White seems to present one or several accessory pathways that connect the atrial to ventricular muscular tissue so that the stimulus propagates faster to the ventricles than through node AV. It is very important the electrocardiography identification of this kind of pre-excitation due to:

- The possible confusion with different kinds of necrosis and block or ventricular hypertrophy.
- Its frequency association to cardiac arrhythmias.

**Key Words:** arrhythmia, Tachycardia, Wolff-Parkinson-White  
(Rev. Enferm. Cardiol. 2001; 24:24-26).

## Introducción

El caso clínico que a continuación voy a desarrollar, aconteció en la isla más pequeña de las Islas Canarias; El Hierro, que con 278.5 Km. cuadrados de superficie y 8.300 habitantes se sitúa en el extremo más occidental de las islas. En ella encontramos dos municipios Valverde y Frontera. Desde el punto de vista sanitario la Isla cuenta con un pequeño hospital con 16 camas y dos zonas especiales de salud, cada una con su respectivo centro de salud.

En la zona especial de salud Valle de El Golfo, con una superficie total de 82 Km cuadrados, se encuentra situado el centro de salud del mismo nombre que da cobertura a una población aproximada de 3.500 habitantes. En él prestan asistencia, tres médicos, tres enfermeros y un auxiliar administrativo. El hospital de referencia se encuentra

situado a 50 minutos por una carretera de sinuosas curvas y fuertes desniveles. Cuando la situación lo requiere, son los propios miembros del equipo de atención primaria, los que acompañan en el traslado al paciente en una ambulancia de soporte vital básico hacia el citado hospital.

En condiciones normales la aurícula está conectada con los ventrículos eléctricamente sólo a través del nodo AV. En la preexcitación tipo WPW, existe además una vía de conducción eléctrica accesoria y el complejo QRS resultante es la suma de la activación eléctrica que se produce por ambas vías<sup>(2)</sup>. Por tanto electrocardiográficamente podemos observar un PR corto (< 0,12 sg.), onda delta (correspondiente a la activación precoz del endocardio por la vía accesoria) y QRS ancho.<sup>(5)</sup>

Cuando los pacientes afectados por este sín-

drome presentan episodios de fibrilación auricular con una vía accesoria que permite la conducción de aurícula a ventrículo (conducción anterógrada) esta arritmia puede resultar extremadamente peligrosa y degenerar en fibrilación ventricular.

### Observación clínica

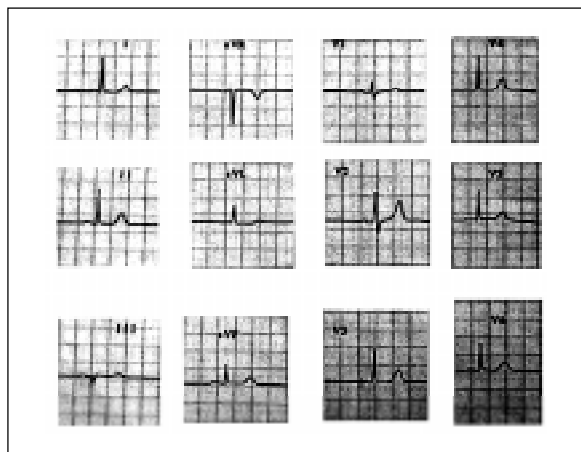
Mujer de 69 años que acude a nuestro centro de salud donde el personal de enfermería le realiza una primera valoración refiriendo palpitaciones acompañada de mareo y presíncope. La paciente detalla una larga historia de arritmias de más de 20 años con diagnóstico de TPSV. A su llegada se pueden objetivar los siguientes datos:

- TA: 120/80.
- Pulso: rápido e irregular.
- Eupneica.
- Extremidades frías y palidez cutánea.

Se le realiza un ECG y se observa:

- Arritmia completa con ausencia de ondas P.
- Frecuencia cardíaca media de 170 latidos por minuto.
- Eje desviado a la izquierda.
- QRS de anchura y morfología variable.
- Q patológicas en cara inferior.
- Deflexiones QRS predominantemente positivas en todas las precordiales y especialmente llamativo en precordiales derechas.
- Distancia R-R mínima de 0,24 sg.

Tras la canalización de una vía venosa periférica, monitorización electrocardiográfica e instauración del tratamiento indicado se traslada al hospital de referencia en una



ambulancia movilizada para el caso acompañada por el equipo de guardia bajo vigilancia continua de signos de empeoramiento hemodinámico o cambios electrocardiográficos significativos.

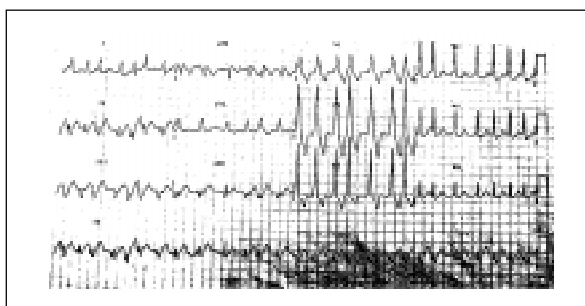
Tras ser dada de alta acude al centro de salud donde se le realiza un ECG basal que a continuación detallo:

- Ritmo sinusal a 60 latidos por minuto.
- Eje QRS: +20°.
- PR: 0,14sg.
- Zona de transición desviada a precordiales derechas con R > S en V1 sin signos de CAD.
- Sin trastornos de la conducción intraventricular.
- Sin onda delta salvo ligero empastamiento en V3.
- Sin ondas de necrosis. Onda Q diagnóstica en DIII que no aparece en ninguna otra derivación de cara inferior.

### Discusión-conclusión

Con todos estos datos debemos sospechar que esta arritmia se produce con la participación de una vía anómala por lo siguiente:

- Morfología de los complejos QRS variable según el grado de participación de ambas vías (accesoria y conducción normal).
- Distancia R-R extremadamente corta en algunos momentos como reflejo de una conducción rápida por la vía accesoria.



– Q patológicas en cara inferior (onda delta negativa) que no aparecen en el ECG basal.

– R extremadamente altas en precordiales derechas, positiva por tanto en V1.

Estos dos últimos datos nos van a dar una idea de la localización de la vía accesorio.

En el ECG basal no parece haber signos evidentes de preexcitación sin embargo si lo estudiamos con detalle observamos algún dato interesante:

– Onda delta mínima en V3.

– R > S en precordiales derechas, que descartando otras causas ( HVD, IAM infero-posterior y BRDHH) y con esta clínica, aún sin onda delta son sugestivas de preexcitación<sup>(3)</sup> (7)

Con todo esto podemos concluir que nos encontramos con un una fibrilación auricular preexcitada en un paciente con un ECG basal con preexcitación poco evidente.

Posteriormente se realizó un estudio electrofisiológico en el que se comprobó la existencia de una vía accesorio oculta que fue sometida a ablación por radiofrecuencia, estando en la actualidad la paciente asintomática.

Como conclusión final se puede afirmar que la electrocardiografía es una técnica que enfermería debe conocer en sus aspectos básicos ya que cada día es más frecuente su presencia no sólo dentro del ámbito hospitalario sino también dentro de la atención primaria. Y la necesidad de conocer los aspectos básicos es más importante todavía cuando la asistencia hospitalaria está más alejada por las condiciones de la Isla.

## Bibliografía

1. Bayés de Luna, A. "Tratado de Electrocardiografía Clínica". Científico-Médica. Barcelona 1988. Capítulo VII. 253-254.
2. Bayés de Luna, A. "Prevención de la muerte súbita". Rev. Modern Geriatrics. Barcelona 2001. Vol. XIII.1.
3. Gonzalez Maqueda, I. Electrofisiología cardiaca clínica. Rev. Medicine. Madrid 1989. Quinta edic.45.
4. Olm Font, M. "Patología Cardiovascular". Ergon. Barcelona 2000. Capítulo V. 358-360.
5. Rodriguez Padial, L. "Curso Básico de Electrocardiografía". Madrid 1999. Capítulo VII. 150-152.
6. Villacastín P., J. Fibrilación auricular. Rev. Tiempos Médicos. Madrid 2001. 581.
7. Yee, R; Klein, G.J; Sharma, A.D; et al. Tachycardia associated with accessory atrioventricular pathways. In Zipes, D.P; and Jalife, J.(eds): Cardiac Electrophysiology .From Cell to Bedside. Philadelphia, W.B.Saunders Company, 1990, p.463.