

# EXPERIENCIA PILOTO CON SELLO HEMOSTÁTICO FEMORAL DE N-ACETILGLUCOSAMINA (SYVEKPATCH®).

## Autores:

González López, Juan Luis \*, Capote Toledo, M<sup>a</sup>. Luz \*, Rodríguez García-Abad Vera \*, Ruiz Hernández, Paloma \*\*.

## Resumen

El constante incremento en el número de cateterismos cardiacos, se ha visto acompañado de una creciente preocupación por la hemostasia del acceso vascular y las complicaciones derivadas de la punción.

Aunque se considera que la compresión manual es el método hemostático de elección, siendo el más utilizado junto a la mecánica, los prolongados periodos de espera, hemostasia e inmovilización suponen un aumento significativo de las molestias del paciente y del coste sanitario.

Como alternativa para una deambulación precoz se han comercializado múltiples dispositivos que, dando solución a estos problemas, han originado la aparición de otros nuevos (inutilización femoral, infecciones, costes añadidos,...).

Muy recientemente, han aparecido novedosos productos que representan una aproximación diferente a la hemostasia. En forma de parches tópicos aplicados mediante ligera compresión manual, reúnen las bondades de ésta y tiempos similares a los dispositivos invasivos, sin ninguno de sus riesgos y complicaciones.

Y esto con un coste menor que aún puede minimizarse al haber registrado, en una experiencia piloto con dispensación de SyvekPatch® (sello femoral de N-Acetilglucosamina [NAG ]) sobre 13 pacientes sometidos a cateterismo diagnóstico y/o terapéutico, la retirada inmediata del introductor y tiempos de hemostasia (11,9±4,6 minutos) y deambulación (3,3±0,7 horas) precoces sin complicaciones, independientemente del tamaño de sello utilizado, lo que confirma preliminarmente la hipótesis de que su eficacia, siendo NAG concentración-dependiente, no lo es tamaño-dependiente.

Por todo lo cual consideramos que, en un próximo futuro, la hemostasia postcateterismo vendrá de la mano de la **compresión manual asistida con parche o apósito hemostático**.

**Palabras clave:** cateterismo cardiaco / hemostasia femoral / compresión manual asistida / parche hemostático.

## **A pilot experience with femoral hemostatic Poly-N-Acetyl glucosamine seal (SYVEKpatch®). assessment of size-dependence efficacy.**

*The continuous increase of performed cardiac catheterizations has been accompanied by an important concern towards hemostatic vascular access and derived puncture complications.*

*Although manual compression is considered the choice hemostatic method, as it is the most widely used together with mechanical compression; prolonged waiting times, hemostasis and immobilization leads to a significant increase in patient discomfort and hospital costs.*

*Commercially available closure devices represent an alternative to achieve early ambulation which, although solving this problem, have led to new problems (femoral uselessness, infections, increased costs...).*

*Recently, new created gadgets have been developed representing a different approach to hemostasis. These include topical patches applied with a soft manual compression, that share the advantages of manual compression and the timings of more invasive devices, without an increase in risks or complications.*

*These newly devices represent a lower cost, which in the future may even be further reduced according to a pilot experience with application of the SyvekPatch® (Poly-N-Acetyl Glucosamine [NAG] femoral patch). This was performed in 13 patients undergoing diagnostic and/or therapeutic procedures. The immediate femoral sheath removal, reduced hemostasis time (11.9+4.6 minutes) and early ambulation (3.3+0.7 hours), without complications, independently of the patch size, confirm the hypothesis of its efficiency, being NAG dependent concentration and not size dependent.*

*We therefore consider that in a near future post-catheterization hemostasis will be achieved by manual compression assisted by a hemostatic patch.*

**Key words:** cardiac catheterization, femoral hemostasis, assisted manual compression, hemostatic patch.

(Rev Enferm Cardiol 2003; 30:17-22)

\* Enfermeros/as del \*Instituto Cardiovascular

\*\*Servicio de Traumatología y C.O.T. del Hospital Clínico San Carlos de Madrid.

## 1. Introducción.

Es de dominio público que el auge de la cardiología intervencionista y el creciente número de cateterismos cardiacos (3 millones anuales en EE.UU. y más de 100.000 en España, de los que 30.000 son terapéuticos, con un crecimiento mantenido del 8% anual), se ha visto acompañado de un aumento de la incidencia de complicaciones vasculares<sup>1</sup>.

En la rutina diaria de los laboratorios de hemodinámica, la compresión manual o mecánica es usualmente utilizada en la hemostasia y el manejo de la punción arterial. Sin embargo, esta técnica presenta diversos problemas. Primero, el proceso es largo y la carga de trabajo importante porque precisa de  $\pm 20$  minutos (m) de compresión y entre 6 y 12 horas (h) de inmovilización. Segundo, el paciente está sujeto a un periodo prolongado de reposo en cama (entre 12 y 24 h). Y tercero, el largo periodo de compresión y su naturaleza incrementan el riesgo de complicaciones arteriales oclusivas o trombóticas<sup>2</sup>.

A pesar de todo, debe reconocerse que la compresión manual (CM), realizada con la técnica adecuada (Figura), resulta el método menos agresivo y más económico, natural y seguro para la hemostasia postcateterismo, a lo que añade un control directo sobre el paciente y el lugar de la punción. Es de lamentar que ninguna investigación haya reparado en la relación profesional/paciente que se establece durante la compresión manual, momento en el que suele ofrecerse un consejo cardiaco para la modificación de factores de riesgo cardiovascular y estilos de vida cardiosaludables, además de responder y disipar muchas de las dudas y temores que el paciente incuba. Se ha demostrado que para el paciente coronario (p) supone un momento álgido de su relación con la enfermedad y un punto de inflexión en su actitud con respecto a ella, de modo que las indicaciones que allí recibe suelen asumirse en el 90% de los casos.

En los últimos años se han multiplicado los dispositivos de cierre femoral postcateterismo lanzados al mercado, que han disminuido significativamente el tiempo de retirada del introductor, el de hemostasia y el de inmovilización postcateterismo. Sin embargo, el uso de estos dispositivos, impide la reutilización inmediata del acceso femoral, además de suponer métodos invasivos de la luz arterial o del tracto tisular que dejan residuos y cuerpos extraños tras su uso, lo que ha redundado en un aumento de los casos de infección y otras complicaciones asociadas al uso de estos dispositivos<sup>3,4,5</sup>. De hecho, los dispositivos de cierre vascular se han implementado por cuanto suponen para la reducción de molestias y riesgos una rápida hemostasia y deambulación y, por tanto, se han desarrollado en torno a una sola de las complicaciones del acceso percutáneo: la hemostasia. Pero existen otra serie de complicaciones, como son las infecciones, que han aparecido precisamente como consecuencia de su uso, lo que se ha comprobado en los seguimientos sobre la aplicación de VasoSeal<sup>6</sup>, AngioSeal<sup>5,7</sup>, Duett<sup>7</sup> y Perclose<sup>5,6,7</sup>. Los casos de infección reportados, de severidad variable, han incluido casos de amputación y muerte<sup>4,5</sup>. En la serie de Smith<sup>5</sup> se registraron casos de infecciones sistémicas y locales que requirieron drenaje

quirúrgico y reparación arterial, además de antibioterapia, lo que se contempla en el propio prospecto de AngioSeal<sup>8</sup>, que sugiere la extracción quirúrgica del dispositivo ante sospecha de infección<sup>8</sup>.

En un intento por aunar los beneficios innatos de la CM con una disminución significativa de las molestias causadas al paciente, muy recientemente han aparecido unos novedosos dispositivos que representan una aproximación diferente a la hemostasia. Se trata de apósitos locales en forma de parches de uso tópico, compuestos por diversas sustancias hemostáticas carentes de contraindicaciones y efectos secundarios. El primero en utilizarse en nuestro país fue Clo-Sur P.A.D.<sup>®</sup> (*Pressure Applied Dressing* [Medtronic, Inc]), parche de biopolímero hidrofílico cargado catiónicamente, que se coloca en forma de apósito sobre la superficie cutánea del punto de punción donde induce la formación de un coágulo al entrar en contacto con la carga electronegativa de los hematíes. Sin embargo, en los aún escasos estudios publicados, este parche ha registrado altas tasas de complicaciones vasculares menores (30% hematomas no significativos) y mayores (2,3% de pseudoaneurisma femoral [PSA])<sup>9</sup>, al igual que NeoMend<sup>®</sup>, adhesivo biológico no trombogénico que se encuentra aún en Fase I de investigación<sup>10</sup>.

No obstante, desde 1998, viene dispensándose en EE.UU. un parche hemostático utilizado en la hemostasia vascular de pacientes sometidos a hemodiálisis y terapia anticoagulante, cuyo uso como dispositivo externo para el cierre vascular tras cateterización cardiaca ha sido aprobado recientemente por la Food and Drug Administration (FDA)<sup>11</sup>. Se trata de SyvekPatch<sup>®</sup>, una formulación tópica de polímero N-acetilglucosamina (NAG) procedente de microalgas marinas, que se presenta en forma de sello femoral de celulosa de 3 x 3 cm, estéril y libre de proteínas y contaminantes, y que produce una rápida hemostasia con compresión manual de corta duración, al provocar vasoconstricción y formación de coágulo en la pared arterial al contacto con la sangre de la punción. Al tratarse de un producto de aplicación externa, no produce cambios que impidan la reintervención o cirugía, contrastando con otros dispositivos de cierre que comprometen el lugar de la punción e invaden la luz arterial o el tracto tisular<sup>8,12,13,14</sup>.

La seguridad y eficacia de Syvek Patch<sup>®</sup> (SP) tiene hasta ahora como principal valedor un ensayo clínico realizado en el Mount Sinai Medical Center de Nueva York<sup>2</sup> sobre 1.000 p, 65,6% varones y 34,4% mujeres, sometidos/as a cateterismo diagnóstico (63,6%) y terapéutico (36,4%), con presencia de obesidad (IMC>30=26,2%), incluso mórbida (IMC>40=3,6%), así como de terapia antiplaquetaria (Integrilín<sup>®</sup>, Agrastat<sup>®</sup> o ReoPro<sup>®</sup>) en el 35% de los procedimientos intervencionistas (stent, ACTP y estudios electrofisiológicos). En todos los casos el introductor (de 4 a 12 French [Fr]) se retiró inmediatamente con ACT  $\leq$  300 segundos (s), aplicando sobre la punción el SP y compresión manual durante 10 ó 20 minutos, según fueran diagnósticos o terapéuticos, lo que también se ha comprobado con C-Clamp<sup>®</sup>, casos en los que reduce el tiempo de hemostasia en un 38%<sup>15</sup>. En pacientes con hipertensión no controlada u obesidad, o en presencia de

punciones complejas o complicación vascular periférica (CVP) previa, se puede precisar un mayor tiempo de hemostasia<sup>11</sup>. Cuando tras dicho tiempo existía *babeo* o sangrado capilar, se registró como complicación menor. Considerando este evento como fracaso en la aplicación del dispositivo, ocurrió en el 0,6% de los casos, muy lejos de los índices de entre el 2% y el 12% registrados con VasoSeal®, AngioSeal®, Duett® o Perclose® (ver TABLA). Se presentó CVP mayor en un solo paciente (PSA, 0,1%) y CVP menores (sangrado capilar y hematoma leve) en el 1,3%, significativamente inferiores a las reportadas por otros dispositivos como puede apreciarse en la misma tabla. El PSA se debió a una localización aberrante del introductor fuera de la arteria femoral (AF) común, lo que ha sido descrito por otros autores<sup>16,17</sup>. En un 20% de los casos (200 p) se volvió a puncionar el mismo acceso femoral en 2-3 días. La movilización y deambulación se obtuvo a las 3 horas de la hemostasia. La retirada del apósito se realiza al día siguiente lavando suavemente la zona con agua. No se ha reportado ningún caso de infección con el uso de este producto.

Su precio, aunque es la mitad del de AngioSeal®, continúa siendo caro (90 euros/unidad) para que su uso pueda generalizarse a todos los procedimientos, aunque dicho coste podría minimizarse si su acción se demuestra no dependiente del tamaño del sello, hipótesis que nos planteamos en este ensayo piloto.

## 2. Objetivos.

El objetivo del presente estudio preliminar fue contrastar las características e indicaciones del sello femoral hemostático SyvekPatch® en el marco de la tarea diaria desarrollada en el laboratorio de hemodinámica de un centro de referencia con más de 5.500 procedimientos anuales. Concretamente, quisimos comprobar en esta experiencia preliminar si realmente disminuía las cargas de trabajo de enfermería y el tiempo de inmovilización postcateterismo en cualquiera de los procedimientos diagnósticos y terapéuticos usuales, sin incrementar las tasas de CVP; y conocer también si la eficacia del producto, concentración-dependiente, dependía asimismo de su tamaño o si, por el contrario, era posible minimizar su coste y, por tanto, generalizar su uso.

## 3. Material y métodos.

### 3.1.- Material.

SyvekPatch® (SP) es un polisacárido compuesto de polímero N-acetilglucosamina (*poly-N-acetyl glucosamine*) purificado, extraído de microalgas marinas por Marine Polymer Technologies (Danvers, Massachusetts, US) y recientemente descrito<sup>18</sup>. Este polímero natural, biodegradable y biocompatible, había sido utilizado con éxito hasta ahora en la hemostasia de diversos procedimientos médicos y en el control de las hemorragias traumáticas por la armada estadounidense<sup>19</sup>. Su eficacia hemostática y seguridad se demostró previamente en hemorragias y coagulopatías genéticas y médicas en estudios realizados sobre animales<sup>20</sup> y humanos<sup>21</sup>. Diversos investigadores han determinado que el proceso hemostático de SP incluye la inmediata formación de hematíes y agregación plaquetaria

en su superficie al hacer contacto con el sangrado de la punción, hasta obtener una rápida formación del coágulo<sup>21</sup>. Ikeda et al<sup>22</sup> han investigado su mecanismo de acción en un estudio *in vitro* sobre anillos aislados de aorta de rata, demostrando que esta molécula provoca una contracción significativa de aquellos a través de un mecanismo casi totalmente endotelio-dependiente, parcialmente mediado por un aumento en la liberación de endotelina-1 desde las células endoteliales, sin alteración adicional alguna en la liberación de óxido nítrico (NO) desde el endotelio vascular. Asimismo, se ha demostrado que la vasoconstricción se produce de modo NAG concentración-dependiente<sup>22</sup>.

### 3.2. Muestra de pacientes y procedimientos.

El presente estudio-piloto se realizó sobre 13 p consecutivos sometidos a cateterismo cardiaco, tanto diagnóstico como terapéutico, los días 8, 9 y 10 de julio de 2003 en turno de tarde.

La edad media de los p fue de 62,6±12,5 años, con un mínimo de 35 y un máximo de 81 años, en el rango de los estudios publicados sobre el tema, con una relativamente alta presencia de mujeres (38,5%, por 61,5% de varones). Una mayoría de p (77%) presentaban enfermedad coronaria (70% varones, 30% mujeres), un varón complicación aórtica y 2 mujeres patología valvular. Como diagnóstico previo, 4 p presentaban angina estable y otros 4 inestable, 2 disnea y 2 estaban asintomáticos.

El 54% fueron procedimientos diagnósticos (coronariografía, cateterismo izquierdo y derecho y ecografía intracoronaria [IVUS]) y el 46% terapéuticos (5 angioplastias coronarias [ACTP] y 1 valvuloplastia mitral [VPM]). En los 13 casos se realizó punción de la AF derecha con la colocación de introductores de 6 Fr y en 2 casos se puncionó también la vena femoral con 8 Fr. En 10 pacientes (77%) se trataba de la primera punción femoral, mientras que en tres casos se les había puncionado con anterioridad.

En los procedimientos diagnósticos no se administró heparina en un caso, 2.000 UI de Heparina sódica (5 casos) y 7.000 (en el IVUS). En los terapéuticos se administraron 5.000 UI en el caso de la VPM, y entre 8.000 y 11.000 UI en las ACTP. Tras implantación de stent (que se realizó en todos los procedimientos de revascularización percutánea) se administró dosis de choque de 4 comprimidos V.O. de Clopidogrel, pero en ninguno de los casos estudiados se administraron inhibidores de los receptores IIb-IIIa.

### 3.3. Protocolo de actuación.

La retirada del introductor fue inmediata en el 85% de los casos, indistintamente del procedimiento realizado (cateterismo diagnóstico, VPM o ACTP), mientras que en dos casos de ACTP fue ligeramente retardada, a las 3 horas de la anticoagulación (ACT= 187 s) y a las 2 h. 30 minutos (ACT= 200 s), básicamente debido al retraso causado por la complejidad del procedimiento.

El protocolo de hemostasia consistió en compresión manual de la AF 2 cm por encima de la punción, limpieza y colocación del SP sobre la punción, poniéndolo en contacto con una gota de sangre y presionando ligera-

mente sobre él con una gasa (ver instrucciones de uso en ANEXO ).

El tiempo de hemostasia protocolizado fue de 9 m en procedimientos diagnósticos (6 m de compresión sobre AF proximal y sello y 3 m más de presión ligera sobre el sello), tras lo cual se aplicó apósito estéril. En las ACTP se duplicó el tiempo de hemostasia pautado (12 m y 6 m).

En 4 p (1 cateterismo izquierdo-derecho, 1 izquierdo, 1 coronariografía + IVUS y 1 coronariografía con ACTP sobre la marcha, con heparinización de entre 2.000 y 8.000 UI) se utilizó un sello completo de SP (3x3 cm).

En otros 7 p (2 coros, 1 VPM, 1 coro+ACTP y 3 ACTP programadas, con anticoagulación de entre 2.000 y 11.000 UI), se utilizó para la hemostasia 1/2 sello (1,5x3 cm).

Por fin, en 2 p (coronariografías, una sin heparina y otra con 2.000 UI), se utilizó 1/4 de sello de 1,5x1,5 cm. El recorte del sello se realizó siempre en condiciones de asepsia.

#### 4. Resultados.

El tiempo de hemostasia medio con SyvekPatch® fue de  $11,9 \pm 4,6$  minutos, sin que incidiera en ello el tamaño del sello aplicado. Ningún paciente refirió dolor o molestia a su aplicación, ni hubo casos de reacción vagal.

La movilización se realizó, a indicación nuestra, a las  $3,3 \pm 0,7$  horas, con un mínimo de 3 y un máximo de 5 horas de inmovilización post-hemostasia, registrándose dos casos de deambulación a las 4 horas en procedimientos diagnósticos con 2.000 y 7.000 UI de heparina en los que se utilizó el sello completo, uno de los cuales recibió el alta a las 6 horas de la hemostasia.

Se realizó seguimiento inmediato y posterior medio de  $23,08 \pm 1,9$  días, de entre 3 semanas y 29 días.

Un paciente de 81 años con angina inestable y enfermedad de tres vasos, derivado a cirugía, falleció por causa cardíaca a los 21 días del cateterismo, sin que este evento mayor guarde relación alguna con el método de hemostasia aplicado.

En cuanto a las complicaciones vasculares, no se registró ningún caso de CVP severa. 7 p (53,8%) presentaron en los días posteriores ligera equimosis sin induración ni dolor. Sólo un p (7,7%) presentó hematoma indurado >2,5 cm tras hemostasia con sello completo postACTP. Precisamente este p fue el que registró –por recomendación nuestra- mayor tiempo de inmovilización (5 horas), al haberse documentado punción compleja que atravesó la luz arterial.

No se registraron casos de hipersensibilidad o intolerancia al producto, aunque un paciente con el que sólo se utilizó 1/2 parche tras ACTP, refirió prurito inguinal leve posterior al alta asociado a no haberse retirado el sello de forma adecuada, dejando restos en el lugar de punción.

En los 3 p (23%) en los que se trató de una segunda punción de la AF derecha (uno de ellos 24 h después de la primera) se aplicó 1/2 sello. Los tres presentaron discreta equimosis sin mayores problemas y se movilizaron a las 3,3 horas de media.

El 100% de los pacientes se mostraron satisfechos con el procedimiento hemostático, con un 38,5% de

“muy satisfechos”.

#### 5. Conclusiones.

El perfil de seguridad y eficacia demostrado por SyvekPatch® supone un impacto importante en los laboratorios de hemodinámica y tanto en la revisión bibliográfica como en nuestra experiencia preliminar hemos podido comprobar que:

1. Carece de contraindicaciones y/o riesgos añadidos, posibilitando el alta precoz en procedimientos diagnósticos y reduciendo los tiempos de hemostasia ( $\pm 12$  minutos) y deambulación ( $\pm 3$  horas).
2. No precisa curva de aprendizaje para cualquier profesional adiestrado en la compresión manual y su uso es universal a todo el personal involucrado en la hemostasia.
3. Habilita el acceso femoral para futuras intervenciones sin restricción.
4. Se ha demostrado eficaz en todo tipo de introductores y situaciones clínicas, incluyendo obesidad mórbida y terapia con inhibidores de los receptores IIb-IIIa.
5. En casos de punción compleja, obesidad y HTA no controlada, debe prolongarse precautoriamente el tiempo de hemostasia con SyvekPatch®, pudiéndose usar entonces como apoyo de la compresión con C-Clamp® o FemoStop®.
6. Presenta las más bajas tasas de fracasos y de CVP severas de entre todos los dispositivos, con índices de CVP menores similares a las más bajas registradas con otros métodos.
7. Su cómoda dispensación, una compresión manual reducida que posibilita la aplicación del consejo cardíaco, no es dolorosa ni provoca reacciones vasovagales, infecciones y demás complicaciones.
8. Su uso como apoyo de la compresión manual ofrece beneficios similares a los dispositivos invasivos sin ninguno de sus riesgos añadidos y con un menor coste que aún puede minimizarse, al haberse demostrado en nuestra serie sus características no tamaño-dependiente.

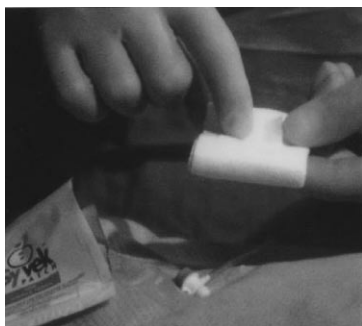Finalmente, de la revisión sistemática de la literatura científica sobre el tema y de nuestra propia experiencia, extraemos la conclusión de que el futuro de la hemostasia femoral postcateterismo vendrá de la mano –y nunca mejor dicho- de la compresión manual asistida con parche hemostático, al añadir éste a los innatos beneficios de la compresión manual la drástica reducción de los tiempos de retirada del introductor, hemostasia y deambulación a niveles similares al de los dispositivos invasivos, pero con ninguno de sus riesgos, fallos y complicaciones, por lo que éstos podrán reservarse para casos de deambulación y alta muy precoz.

Pero esto aún tendrá que confirmarse en nuevos ensayos clínicos de largo alcance, prospectivos, randomizados y basados en amplias muestras, que demuestren la viabilidad de una deambulación precoz con disminución de las complicaciones de la punción, mediante técnicas y métodos no invasivos, naturales y de bajo coste sanitario.

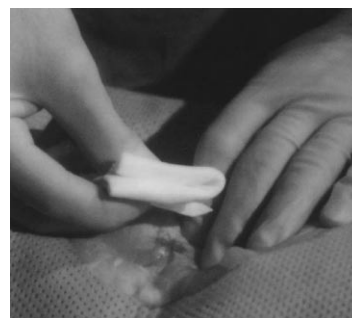Dispositivo de Hemostasia	Tiempo Hemostasia	Tiempo Movilización / Deambulación	Fracaso en la Dispensación	CVP Menores (%)	CVP Mayores (%)	Referencias Bibliográficas.
Compresión manual	CORO: 15,2±12 m. ACTP: 17,6±14 m.	CORO:1,5-8 h. ACTP: 11-24h.	0 %	0 – 8,0	0,42 – 7,9	23, 24, 25
C-Clamp®	CORO: 19,1±5,9 m. ACTP: 22,5±6,2 m.	12,3±3,1 h. - 13,4±5,3 h.	0 %	1,2 - 5,6	0,42 – 2,8	23, 25, 26
FemoStop®	37±14 m.	N R.	0 %	14	2,3	6, 26
VasoSeal®	14,2±10 m.	6 – 9,9±6,0 h.	6,6 - 12 %	8	2,1 – 5,3	6, 11, 12, 17, 27
AngioSeal®	20-30 m. 1-4 m.	2 – 8 h. (1 h. bajo riesgo)	5,7 - 12 %	5,9 - 15	1,3 - 7,7	8, 11, 27, 28, 29, 30
Duett®	4-14 m.	2 – 6 h.	2-3,5%	2,1	2,5 – 2,6	11, 13, 27, 28
Perclose®	11-19 m.	2 – 7 h.	3,8 – 10 %	5,3	2,5 - 4	6, 11, 14, 27, 31, 32
CloSur-P.A.D.®	CORO: 5,9±4 m. ACTP: 18,3±15 m.	CORO:1,2±0,9h. ACTP: 4±6 h.	N. R.	30	2,3	9
SyvekPatch®	CORO: 9-10 m. ACTP: 18-20 m.	3 h.	0,6 %	1,3	0,1	2, 11, 15, 19

**TABLA. Características comparativas de los dispositivos hemostáticos actualmente disponibles.**  
ACTP: angioplastia coronaria transluminal percutánea / CORO: coronariografía diagnóstica / N.R.: no registrado.

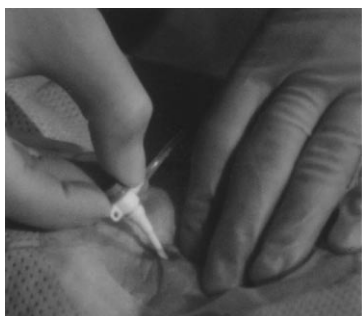#### ANEXO. SyvekPatch®. Instrucciones de Uso.



1) Abrir la bolsa del SyvekPatch® en el campo estéril.



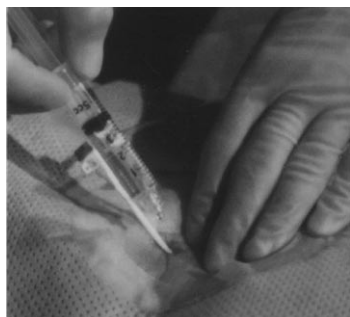4) Colocar SyvekPatch® sobre el punto de punción utilizando una gasa estéril.



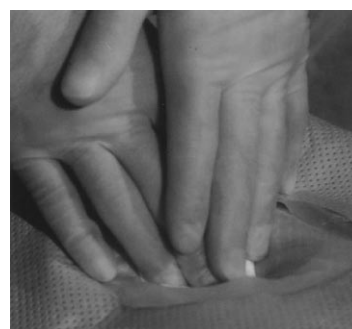2) Mantener la presión proximal al punto de punción.



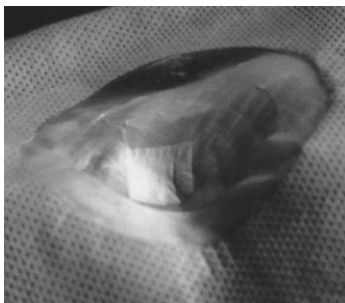
5) Aplicar compresión sobre el punto de punción y liberar la presión proximal tras 3-6 minutos.



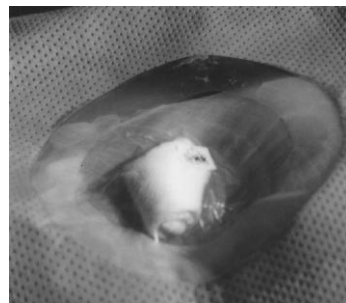
3) Humedecer la zona con suero salino no heparinizado.



6) Mantener la presión en el punto durante otros 3 minutos y luego retirar lentamente.



7) Visualización del SyvekPatch® tras su aplicación.



8) Colocar una gasa seca sobre SyvekPatch® y cubrir con un apósito estéril.

9) Retirar SyvekPatch® tras 24hs: Humedecerlo con agua y despegar suavemente.

### Dirección correspondencia

Juan Luis González

Departamento de Hemodinámica y Cardiología Intervencionista Hospital Clínico San Carlos

C/. Profesor Martín Lagos, s/n 28040 Madrid

e-mail: [juanluisgonz@ya.com](mailto:juanluisgonz@ya.com)

### Referencias Bibliográficas

- Manuel-Rimbau E, Lozano P, Gómez A, Bethencourt A y Gómez FT. Lesiones vasculares yatrogénicas tras cateterismo cardiaco. *Rev Esp Cardiol* 1998; 51:750-755.
- Nader RG, García JC, Drushal K, Pesek T. Clinical evaluation of the SyvekPatch® in consecutive patients undergoing interventional, EPS and diagnostic cardiac catheterization procedures. *J Invas Cardiol* 2002; 14:305-307.
- Pipkin W, Brophy C, Nesbit R, Mondy III JS. Early experience with infectious complications of percutaneous femoral artery closure devices. *J Vasc Surg* 2000; 32:205-208.
- Johanning JM. Femoral artery infections associated with percutaneous arterial closure devices. *J Vasc Surg* 2001; 34:983-985.
- Smith TP, Cruz CP, Moursi MM, Edit JF. Infectious complications resulting from use of hemostatic puncture closure devices. *Am J Surg* 2001; 182 (6):658-662.
- Chamberlin JR, Lardi AB, McKeever LS, Wang MH, Ramadurai G, Grunenwald P, Towne WP et al. Use of vascular sealing devices (VasoSeal and Perclose) versus assisted manual compression (Femostop) in transcatheter coronary intervention requiring Abciximab (ReoPro). *Cathet Cardiovasc Intervent* 1999; 47:143-147.
- Gonze MD, Sternbergh WC 3rd, Salartash K, Money SR. Complications associated with percutaneous closure devices. *Am J Surg* 1999; 178 (3):209-211.
- Angio-Seal Vascular Closure Device. Instructions for use. St. Jude Medical, One Lillehei Plaza, St Paul, MN 55117-9913. Sitio en Internet: [www.sjm.com](http://www.sjm.com)
- Serrano Poyato C, Alonso Moreno A, García Rueda S, de la Paz Peño J, Mohandes M, Navarro del Amo F, Iñiguez Romo A. Efectividad de un nuevo tipo de dispositivo hemostático (CLO-SUR-P.A.D.)®, en procedimientos intervencionistas percutáneos. *Rev Esp Cardiol* 2002; 55 (Supl 2):104. [abstract]
- Funovics MA, Wolf F, Philipp MO, Kee S, Tichy B, Dirisamer A, Rand T et al. Feasibility study of NeoMend, a percutaneous arterial closure device that uses a nonthrombogenic bioadhesive. *Am J Roentgenol* 2003; 180 (2):533-538.
- Massat MB. Vascular Closure Devices. Sitio en Internet: [[http://www.reillycomm.com/di\\_archive/di\\_ps0301.htm](http://www.reillycomm.com/di_archive/di_ps0301.htm)]. Consultado el 22/08/03.
- VasoSeal ES®. Instructions for use. Datascope Corp. 1300 MacArthur Blvd. Mahwah, NJ 07430-0605. Sitio en Internet: [www.vasoseal.com](http://www.vasoseal.com)
- Vascular Solutions. Duett. Sitio en Internet: [<http://www.vascularsolutions.com/products/duettech.php>]. Consultado el 20/08/03.
- Perclose Inc. Instructions for use of Percutaneous Vascular Surgical The Closer™ 6 French. Abbott Vascular Devices, 400 Saginaw Drive, Redwood City, CA 94063. Sitio en Internet: [<http://www.perclose.com/closer.html>].
- Khuri SF, Najjar SF, Healey NA, Healey CM, McGarry T, Khan B, Thatté HS. A blinded randomized study to evaluate Poly-N-Acetyl Glucosamine as a hemostatic agent in patients undergoing cardiac catheterization. Sitio en Internet: [<http://www.nbrl.org/nagabstracts.html/mechanism>]. Consultado el 23/08/03.
- Navarro F, Iñiguez A, Córdoba M, García S, Gómez A, Serrano C, de la Paz J et al. Factores relacionados con la aparición de complicaciones vasculares periféricas tras procedimientos intervencionistas cardiovasculares percutáneos. *Rev Esp Cardiol* 1997; 50:480-490.
- Alonso M, Tascón J, Hernández F, Andreu J, Albarrán A, Velázquez MT. Complicaciones del acceso femoral en el cateterismo cardiaco: impacto de la angiografía femoral sistemática previa y la hemostasia con tapón de colágeno VasoSeal-ES®. *Rev Esp Cardiol* 2003; 56:569-577.
- Vournakis JN, Demcheva M, Whitson MS, Guirca R, Pariser ER. Poly-N-acetyl glucosamine. U.S. Patent Number 5,623,064. April 22, 1997.
- Naval Blood Research Laboratory. NAG Abstracts. Sitio en Internet: [<http://www.nbrl.org/nagabstracts.html/mechanism>]. Consultado el 23/08/03.
- Kulling D, Vournakis JN, Woo S, Demcheva MV, Tagge DU, Rios G, Finkielstein S et al. Endoscopic injection of bleeding esophageal varices with a poly-N-acetyl glucosamine gel formulation in the canine portal hypertension model. *Gastrointest Endosc* 1999; 49:764.
- Cole DJ, Connolly RJ, Chan MW, Schwaizberg SD, Byrne TK, Adams DB, Baron PL et al. A pilot study evaluating the efficacy of a fully acetylated poly-N-acetyl glucosamine membrane formulation as a topical hemostatic agent. *Surgery* 1999; 126:510-517.
- Ikeda Y, Young LH, Vournakis JN, Lefer AM. Vascular effects of Poly-N-Acetylglucosamine in isolated rat aortic rings. *J Surg Res* 2002; 102:215-220.
- Babu SC, Piccorelli GO, Shah PM, Stein JH, Clauss RH. Incidence and results of arterial complications among 16,350 patients undergoing cardiac catheterization. *J Vasc Surg* 1989; 10 (2):113-116.
- Khokaz S, Kern MJ, Bitar SR, Azrak E, Eisenhauer M, Wolford T et al. Coronary angiography using 4 Fr catheters with acisted power injection: a randomized comparison to 6 Fr manual technique and early ambulation. *Cathet Cardiovasc Diagn* 2001; 52:393-398.
- Simon A, Bumgarner B, Clark K, Israel S. Manual versus mechanical compresión for femoral artery hemostasis after cardiac catheterization. *Am J Critic Care* 1998; 7:308-313.
- Serrano C, Alarcón D, Delgado I, García S, Gómez A, Achútegui T, Izquierdo A, Capote ML et al. Estudio multicéntrico, aleatorizado y prospectivo de las complicaciones vasculares tras el cateterismo cardiaco. Comparación de dos métodos de compresión femoral: C-Clamp y Neumática. *Rev Enferm Cardiol* 2000; 21:19-24.
- Silber S. 10 years of arterial closure devices: a critical analysis of their use after PTCA. *Z Kardiol* 2000; 89 (5):383-389.
- Michalis LK, Rees MR, Patsouras D, Katsouras CS, Goudevenos J, Pappas S, Sourla E et al. A prospective randomized trial comparing the safety and efficacy of three commercially available closure devices (Angioseal, Vasoseal and Duett). *Cardiovasc Intervent Radiol* 2002; 25 (5):423-429.
- André ML, Goicolea J, Argibay V, Vázquez A, Guillén P, Gómez M, Ruiz R, Sanmartín M et al. Seguridad y eficacia de un protocolo de deambulación precoz, con dispositivo de hemostasia Angio-seal, tras angioplastia coronaria. *Rev Esp Cardiol* 2001; 54:1.264-1.270.
- Díaz de la Llera LS, Fournier Andray JA. Deambulación precoz tras cateterismo cardiaco con 6 Fr AngioSeal, un nuevo dispositivo hemostático de cierre de la punción percutánea. *Rev Esp Cardiol* 2001; 54:1.406-1.410.
- Hamel W. Suppose a Perclose. *Progress Cardiovasc Nursing* 1999; 14:136-142.
- Lertxundi Arratibel E, Allona Dueñas A, Irigoyen Torres I, Jiménez Pérez R. Perclose: seguimiento y atención de enfermería. *Rev Enferm Cardiol* 2002; 27:39-41.