

# ARRITMIAS VENTRICULARES INDUCIDAS POR LA MALFUNCIÓN DE MARCAPASOS TEMPORALES EN PACIENTES CON INFARTO VENTRICULAR DERECHO

## Autores

García-Velasco Sánchez-Morago S\*, Puebla Martín A\*, Puebla Martín MA\*

## Resumen

Los marcapasos temporales transvenosos (MTT) pueden causar arritmias ventriculares, habitualmente en el momento del implante mientras se manipula el electrodo para situarlo en la cavidad ventricular, estando esta complicación descrita en la literatura biomédica y enfermera. Excepcionalmente, los MTT pueden inducir arritmias ventriculares tardías secundarias a un malfuncionamiento del generador. Se presentan tres pacientes con infarto agudo de miocardio (IAM) con afectación del ventrículo derecho (AVD) complicado con arritmias ventriculares graves debidas a un problema de detección ("sensado") del MTT.

**Palabras clave:** Marcapasos temporales, complicaciones de marcapasos, arritmias ventriculares, infarto del ventrículo derecho.

## VENTRICULAR ARRHYTHMIAS CAUSED BY MALFUNCTION OF TEMPORARY PACEMAKER IN PATIENTS WITH RIGHT VENTRICULAR INFARCTION.

## Abstract

Transvenous temporary pacemakers (TTP) can provoke ventricular arrhythmias, especially during their implant, while the electrode is being manipulated to be situated in the ventricular cavity. This complication is described in the biomedical and nursing bibliography. On rare occasions TTP can induce late ventricular arrhythmias secondary to generator dysfunction. We present three patients with acute myocardial infarction (AMI) with right ventricle involvement (RVI) complicated with severe ventricular arrhythmias due to a problem of TTP detection.

**Key words:** Temporary pacemakers, pacemaker complications, ventricular arrhythmias, right ventricle infarction.

Enferm Cardiol. 2004; Año XI: (32-33):19-21

## Introducción

Las arritmias producidas por la inserción de los marcapasos temporales transvenosos han sido descritas en numerosas ocasiones, siendo en general rachas de taquicardia ventricular extrasistólica inducidas al producirse el roce del cable en las cavidades derechas del corazón y al cruzar la válvula tricúspide. Sin embargo no es tan frecuente, ni se ha descrito específicamente en la producción científica enfermera, la aparición de taquicardias ventriculares polimorfas<sup>1</sup>, que presentan un alto grado de degenerar en fibrilación ventricular, más aún en pacientes que presentan un infarto agudo de miocardio con extensión al ventrículo derecho (2).

El infarto del ventrículo derecho (3,4) (IVD) se produce por la obstrucción de la arteria coronaria derecha (ACD). Esta arteria irriga además la cara inferior del ventrículo izquierdo y porción inferior del tabique interventricular, por lo que suele estar asociado al infarto posterior e inferior, y sólo en muy

raras ocasiones se presenta aislado. Clínicamente se caracteriza por presentación de hipotensión, pulmones claros y oligoanuria. La hipotensión no mejora con la administración de volumen, a no ser que se infundan a través de un catéter de arteria pulmonar puesto que de esa forma mejora la precarga del ventrículo izquierdo. El tratamiento (5,6) es el apoyo inotrópico con fármacos vasoactivos como la dobutamina. El diagnóstico electrocardiográfico (7) se realiza con el ascenso de más de un milímetro en la derivación precordial V4R (8). Al irrigar la ACD el nodo auriculoventricular, es frecuente que estos infartos cursen con bloqueo auriculoventricular completo y el paciente precise durante el episodio de un MTT.

## Observaciones clínicas

Tres pacientes varones con IAM inferior complicado con IVD (que recibieron tratamiento con aspirina, heparina y reteplase) y bloqueo AV completo (9) (que necesitó el implante de un MTT) tuvieron arritmias

\* Enfermeros. Servicio de Medicina Intensiva del Complejo Hospitalario de Ciudad Real.

ventriculares graves (TV monomorfas, polimorfas y FV) desencadenadas por una "espiga" del MTT incidiendo en la cúspide de la onda T (correspondiente al periodo refractario relativo) del latido precedente y desencadenando un fenómeno "R sobre T" de forma tardía al implante del marcapasos (Figuras 1 y 2). En ese momento, todos los pacientes estaban recibiendo dobutamina. Todos requirieron maniobras repetidas de resucitación cardiopulmonar avanzadas con varias desfibrilaciones y en un caso con intubación endotraqueal. Otros datos de interés se muestran en la Tabla 1.

### Discusión

Estas arritmias ventriculares originadas por la defectuosa detección de los MTT probablemente se debieron a la AVD (10) que complicaba el IAM inferior (11). En estas circunstancias, la punta del electrodo del MTT puede estar apoyada en una zona miocárdica infartada de la cavidad ventricular derecha. Esto dificulta el sensado del marcapasos, al ser la señal intracardiaca más pequeña alrededor de la zona infartada, e induce la aparición de arritmias ventriculares, al producirse las descargas eléctricas en un área isquémica especialmente arritmogénica. También favoreció la aparición de arritmias la administración simultánea de dobutamina, fármaco que es en sí mismo proarritmogénico.

En las Unidades Coronarias se dispone en la habitación del enfermo de un monitor que está conectado generalmente a la Central de Arritmias del control de enfermería en donde se dispone de impresora para el registro de los eventos producidos. Quizás una forma adecuada de proceder en caso de TV/FV en estos pacientes portadores de MTT sea que un miembro

del equipo (12) revise cuidadosamente la impresión de las tiras de la arritmia, con el fin de confirmar o descartar una malfunción del marcapasos mientras el resto del equipo aplica el tratamiento, puesto que pequeñas espigas del MTT pueden pasar desapercibidas en el monitor según que derivación estemos monitorizando, y se esté recurriendo en un tratamiento agresivo como es la desfibrilación sin retirar la causa que la está produciendo.

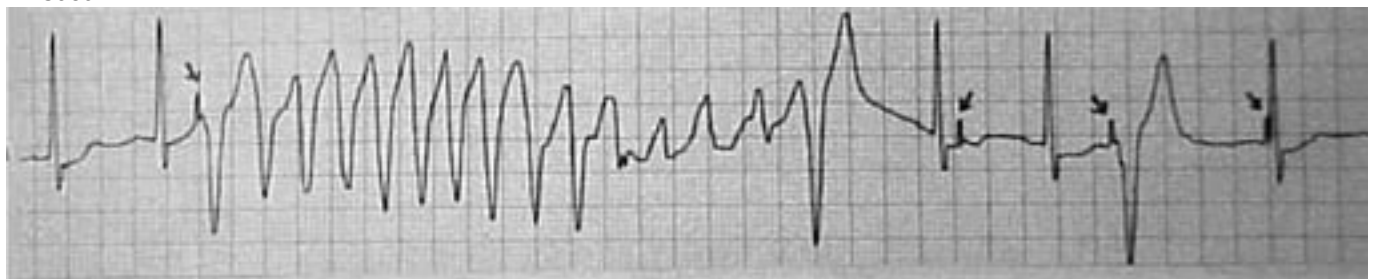### Conclusiones

Toda arritmia en paciente portador de MTT requiere que el enfermero al ser la persona que pasa más tiempo a pie de cama descarte la presencia de una "espiga" de MTT incidiendo sobre la cúspide de la onda T como factor desencadenante del episodio.

Los cuidados rutinarios de enfermería del paciente portador de MTT obligan a una evaluación repetida de la función de estimulación y detección, especialmente en pacientes con IAM inferior y AVD, en los cuales debe valorarse el correcto funcionamiento del marcapasos en cada turno.

En nuestra serie, todos los pacientes con IAM inferior y AVD presentaron arritmias de una forma tardía, cuando habían recuperado un ritmo efectivo y había desaparecido el BAV, y no precisaban el marcapasos. Un mal sensado del MTT debido a la mala transmisión de la señal intracardiaca en la zona infartada provocó las arritmias, por lo que quizás sea más adecuado apagar el marcapasos (puesto que no lo precisaban al recuperar un ritmo propio adecuado) esmerando la monitorización externa del ritmo cardiaco en estos pacientes, puesto que la solución definitiva es recolocar el cable en un área no isquémica en la que se pueda producir un buen sensado del ritmo del paciente.

#### A. Caso 1



#### A. Caso 2

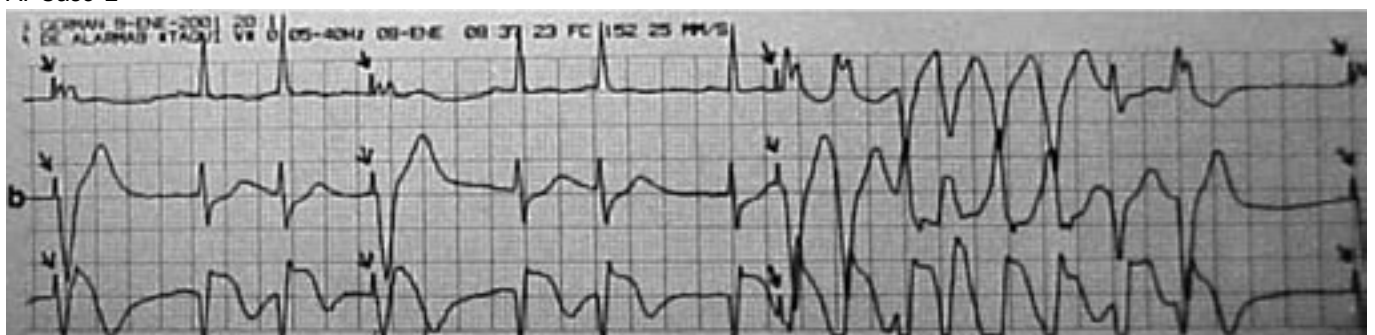


Figura 1. Las Flechas señalan las espigas del MTT

A. Caso 3

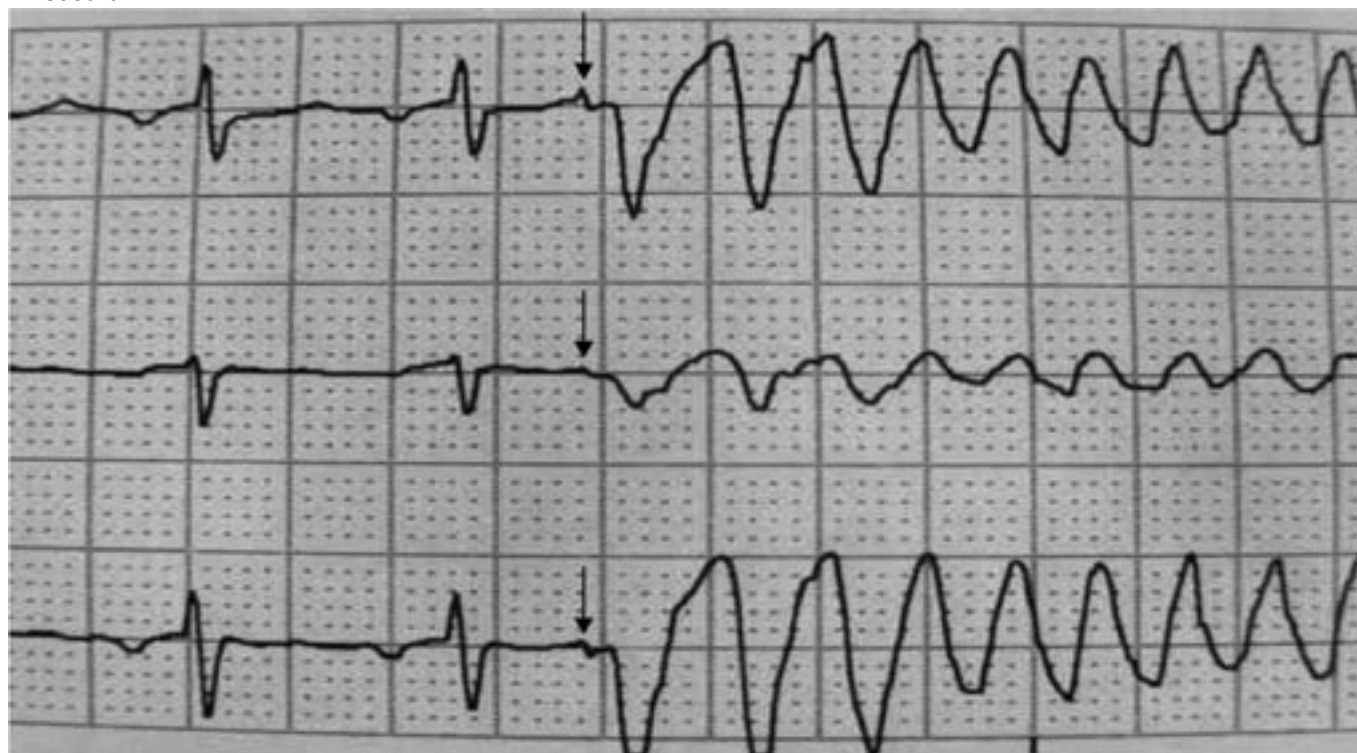


Figura 2. Las Flechas señalan las espigas del MTT

TABLA 1

Caso	Edad	Tipo arritmias ventriculares	Aparición arritmias tras implante	Tratamiento Específico	Diagnóstico Enfermería	Evolución
1	77	TV monoformas TV Poliformas Fibrilación	30 horas	4 DF Retirada MTT	Si	Vivo
2	69	TV monoformas TV Poliformas Fibrilación	48 horas	Intubación 7 DF Retirada MTT	No	Vivo
3	74	Fibrilación	30 horas	2 DF Apagado MTT	Si	Muerto

TV: taquicardia ventricular; DF: desfibrilación; MTT: marcapasos temporal transvenoso

**Dirección correspondencia**

Santiago García-Velasco Sánchez-Morago. C/ Capellán Marcelo Colino s/n (Residencial Maribel) casa 10. 13002. Ciudad Real. Teléfono: 926212134. Correo electrónico: santgarc@telefonica.net

**Referencias Bibliográficas**

- Birnbaum Y, Sclarovsky S, Ben-Ami R, Rechavia E, Strasberg B, Kusniec J et al. Polymorphous ventricular tachycardia early after acute myocardial infarction. *Am J Cardiol* 1993;71:745-9.
- Ortega Carnicer J, García del Castillo C, Ruiz Lorenzo F, Ceres F. Taquicardias ventriculares polimorfas inducidas por marcapasos temporales transvenosos. *Med Intensiva* 2002;26(8):424-6.
- Haji S, Movahed A. Right ventricular infarction. Diagnosis and treatment. *Clin Card* 2000;23(7):473-482
- Metha SR, Eikelboom JW, Natarajan MK, Diaz R, Yi C, Gibbons RJ. Impact of right ventricular involvement on mortality in patients with inferior myocardial infarction. *J Am Coll Cardiol* 2001;37:37-43.
- Scroggins NM. Recognition and management of inferior wall myocardial infarctions and right ventricular infarcts. *J Infus Nurs* 2001 Jul-Aug;24(4):263-7.
- Yager M. Right ventricular infarction in the emergency department: A review of pathophysiology, assessment, diagnosis, treatment, and nursing care. *J of Emer Nurs* 1996;22(4):288-292
- Zimetbaum P, Josephson M. Use of the electrocardiogram in Acute Myocardial Infarction *N Engl J Med* 2003;348:933-40.
- Alpert and Thygesen et al. Myocardial Infarction redefined. A consensus document of The Joint European Society of Cardiology/American College of Cardiology Committee for the redefinition of Myocardial Infarction. *JACC Vol. 36, No. 3, 2000:959-69.*
- Cannon et al. American College of Cardiology key data elements and definitions for measuring the clinical management and outcomes of patients with Acute Coronary Syndromes. *JACC Vol. 38, No. 7, 2001:2114-30.*
- Lanza M. Right ventricular myocardial infarction: when the power fails. *Dimens Crit Care Nurs* 2002 Jul-Aug;21(4):122-6.
- Fijewski TR, Pollack ML, Chan TC, Brady WJ. Electrocardiographic manifestations: right ventricular infarction. *J Emerg Med* 2002 Feb;22(2):189-94.
- Alconero AR, Fernández Gutiérrez R, Pérez Mena S, Sola Villafranca J M. Registros de enfermería y marcapasos temporal transvenoso. *Rev Enferm Cardiol* 2000;19:18-22.