

# ENDOPRÓTESIS VASCULAR COMO TRATAMIENTO ACTUAL DEL ANEURISMA DE AORTA ABDOMINAL

## Autores

Alconero Camarero AR\*, García Campo ME\*\*, García Zarrabeitia MJ\*\*, Casás Pérez M\*\*, Mirones Valdeolivas LE\*\*.

## Resumen

El tratamiento del aneurisma de aorta abdominal (AAA) mediante prótesis endovascular, ha demostrado su factibilidad, produciendo una tasa de complicaciones inferiores a las de la cirugía clásica.

La colocación de estos dispositivos debe realizarse en el área quirúrgica, en una sala equipada con una mesa de operaciones radiotransparente y un aparato radiológico graduado. La intervención será efectuada por un equipo experimentado: cirujano vascular, radiólogo vascular, anestesista y una enfermera especializada. Este novedoso método consiste en colocar unas prótesis vasculares, similares a los que desde hace más de una década se colocan en las arterias coronarias. La implantación implica el abordaje quirúrgico por vía percutánea de la arteria femoral, evitando una laparotomía, con anestesia epidural en la mayoría de los casos.

Con esta intervención, tanto los pacientes con patologías asociadas, como la cardiopatía isquémica o bronquitis crónica, así como aquellos de edad avanzada, para los que no estaba recomendada una intervención de cirugía clásica de aneurisma de aorta por el grave deterioro que presentaban, pueden beneficiarse de implantes endovasculares, aumentando así sus expectativas y calidad de vida.

La duración de la intervención fue de una media de 3 horas, el traslado del paciente se realizaba a una unidad de reanimación durante escasas horas, evitando la estancia en cuidados intensivos como era lo habitual. Las pérdidas sanguíneas han sido mínimas y la duración de la hospitalización suele estar entre 4 y 8 días.

Nuestro objetivo fue analizar el número de casos realizados en estos dos años y compararlos con la bibliografía existente. Posteriormente sobre la base de los resultados elaboraremos un plan de cuidados estandarizado de enfermería.

**Palabras clave:** Enfermería, aneurismas de aorta abdominal, tratamiento endovascular, endoprótesis, cirugía, complicaciones.

## ENDOVASCULAR PROSTHESIS AS ACTUAL TREATMENT FOR ABDOMINAL AORTIC ANEURYSM.

### Abstract

The management of abdominal aortic aneurysm (AAA) by means of endovascular prosthesis has proved feasible, yielding a complication rate inferior to that of classic surgery. The implant of such devices must be carried out in the surgical area in a room equipped with a radiotransparent operating table and calibrated radiological equipment. The operation will be performed by an experienced pool: a vascular surgeon, a vascular radiologist, an anesthetist, and an experienced nurse. This novel technique consists in placing vascular prosthesis similar to those placed into the coronary arteries for more than a decade. The implant involves surgical approach via femoral artery, laparotomy being thus avoided, and epidural anesthesia in most cases.

Thanks to this intervention, both patients with associated pathologies (ischemic cardiopathy o chronic bronchitis) and those advanced in years (for whom a classic operation of aortal aneurysm is not advisable because of the considerable damage these operations cause) can benefit from endovascular implants and thus increase their expectancy and quality of life.

\* Profesora Titular de Enfermería. Universidad de Cantabria. Santander.

\*\* Enfermeras. Servicio Cántabro de Salud. Santander.

The operation lasted 3 hours. The patient was transferred to a resuscitation unit for a few hours (saving, thus, his/her staying at the intensive care unit, as it was usual). Blood leakage was minimal and hospitalization is usually 4-8 days.

Our aim was analysing a number of cases carried out for these two years and comparing them to current bibliography. We later worked out a standard nurse care project based on the results.

**Key words:** Nursing, abdominal aortic aneurysm, endovascular treatment, endoprosthesis, surgery, complications.

Enferm Cardiol. 2004; Año XI: (32-33):28-32

## Abreviaturas

AAA: Aneurisma de aorta abdominal.  
AA: Aorta abdominal.  
EPV: Endoprótesis aórtica vascular.  
AAT: Aneurisma de aorta torácica.  
HTA: Hipertensión arterial.  
EPOC: Enfermedad Pulmonar Obstructiva Crónica.  
REA: Reanimación.

## Introducción

El AAA es una enfermedad grave, progresiva, que sin tratamiento lleva a su ruptura y muerte. En los Estados Unidos la incidencia por esta patología, es del 4% en hombres y del 1% en mujeres, con edades comprendidas entre 60 y 70 años, siendo la décima causa de muerte a partir de los 55 años y representando la tercera causa de muerte súbita (1). Los aneurismas de aorta son dilataciones permanentes y localizadas de las arterias (fig.1) que resulta de un aumento del 50% como mínimo del diámetro normal esperado para aquella localización de la aorta (2). El AA infrarrenal es la región donde el aneurisma aparece con mayor frecuencia, seguidos de los segmentos torácicos y toracoabdominales.

La mortalidad es debida a la ruptura, presentando tasas superiores al 50%. El riesgo de esta complicación es directamente proporcional al diámetro, siendo este el más usado para predecir la ruptura, y el criterio más usual de indicación quirúrgica (3,4).

La intervención quirúrgica clásica presenta índices de morbilidad entre un 15 y 30% y de mortalidad que varía de 5 a 10%, tasas que aumentan en pacientes de edad avanzada y en aquellos con comorbilidades cardíacas, pulmonares y renales (5-7)

En 1990 el argentino Parodi (8) colocó la primera endoprótesis aórtica por vía femoral, para el tratamiento de un AAA (fig. 2). En el mundo se han colocado cientos de prótesis y se disponen de diversos sistemas. Las numerosas complicaciones precoces y secundarias, han llevado a realizar múltiples perfeccionamientos e innovaciones que han reducido su frecuencia de aparición. La factibilidad del método ha quedado demostrada por una morbilidad inferior a la cirugía convencional, aunque los resultados a largo plazo son un interrogante. Sin embargo la necesidad

de efectuar un estudio comparativo entre la cirugía convencional y la técnica endovascular definiría mejor las indicaciones de una y otra técnica. Por tanto se está llevando a cabo el proyecto EUROSTAR (9) que consiste en investigar de manera independiente de la industria y de las casas comerciales, respondiendo a alguno de los interrogantes existentes. Aunque con ciertos reparos al no estar randomizado, lo que se espera sean corregidas o abordadas en otros estudios.

El propósito al elaborar este artículo ha sido estudiar las variables que intervienen en el procedimiento y elaborar un plan de cuidados estandarizado de enfermería.

## Material y métodos

Se ha realizado un estudio retrospectivo y transversal sobre una población ingresada y tratada con EPV en la aorta abdominal en el Servicio de Cirugía Cardiovascular en colaboración con el Servicio de Radiología del Hospital Universitario Marqués de Valdecilla de Santander.

La población en estudio han sido 22 pacientes, registrados durante el periodo comprendido entre el 1 de agosto del 2001 al 1 de enero del 2002.

Para la recogida de datos se ha diseñado un registro que incluía una serie de variables, todas eran categóricas, excepto la edad que era una variable continua.

Para facilitar su recogida de la historia clínica se categorizaron en tres secciones:

### 1. Características demográficas:

- Edad
- Sexo
- Diagnóstico
- Procedimiento
- Enfermedades previas: IAM /angina. EPOC, diabetes
- Factores de riesgo: HTA, tabaquismo, hiperlipidemia, sedentarismo, obesidad, alcohol

### 2. Intervenciones terapéuticas:

- Fármacos administrados (anticoagulación, embolizaciones)
- Tipo de anestesia
- Modelo de prótesis

- Movilización, dieta, transfusiones, analgesia
  - Estancia/reanimación
  - Días/Alta
3. Complicaciones vasculares
- Síndrome postimplante
  - Rotura de prótesis
  - Endofugas

Para el análisis de los datos y manejo de todas las variables se creó una base de datos en Access y a través del paquete estadístico SPSS v. 9 se realizaron las tablas de frecuencia, de contingencia, porcentajes y medias.

### Resultados

Los pacientes a los que se les ha colocado una endoprótesis fueron 22 hombres, con una edad media de 74,41 años (60-80), 20 de ellos por un AAA y 2 por un aneurisma de AAT. Todos tenían más de un factor riesgo, destacando el tabaquismo 40%, HTA 50%, el alcoholismo 40%, hipercolesterolemia en un 15%, entre otros. Algunos tenían patologías concomitantes entre las que sobresalían por frecuencia de aparición el infarto 20% y EPOC en un 10 %. El procedimiento fue efectuado en un quirófano radiológico, bajo anestesia general en el 50%, y anestesia epidural más sedación en el otro 50%. En ambos casos de inducción con monitorización hemodinámica continua. A todos los pacientes con AAA se realizó acceso percutáneo de la arteria femoral. A los intervenidos por AAT la vía de acceso fue la braquial. Se implantaron dos tipos de prótesis aórtica, una bifurcada en el 91% y tubular en el 9%. Se realizaron embolizaciones en el 50% y fueron anticoagulados 23% de los pacientes. Las complicaciones fueron: Endofugas (9%), Síndrome postimplante (9%) y rotura de prótesis (9%).

Una vez concluida la intervención el paciente es trasladado a una unidad de reanimación postquirúrgica, donde quedaban ingresados entre 50 y 149 minutos; el resto están distribuidos según aparece en el gráfico 1.

Todos los pacientes que fueron sometidos a anestesia general, fueron extubados antes de las 3 horas de finalizada la intervención, e iniciaron dieta enteral entre las 6 y 12 horas. No se administraron transfusiones sanguíneas, y los fármacos prescritos fueron antibióticos y analgesia según protocolo de la unidad. La movilización precoz fue entre las 24 y 48 horas.

El alta hospitalaria mayoritariamente se ha producido entre el tercer y el quinto día, excepto un paciente, que fue dado de alta a las 48 horas y en 3 de los casos al octavo día, como se muestra en el gráfico 2.

### Discusión

Con las técnicas clásicas, la mortalidad en casos electivos oscilaría entre el 5% y el 10%; y el índice de complicaciones entre el 15% y el 30% (10). Los aneurismas en general aparecen en la población con más edad. Según estudios recientes (11), afirman

que los equipos con buen nivel de experiencia consiguen una mortalidad cercana a cero y un índice de complicaciones insignificantes a pesar de la elevada media de edad y de la frecuente coexistencia de enfermedades asociadas como la cardiopatía isquémica(12), miocardiopatía y EPOC(13), transformando a muchos de estos en situación de riesgo extremo. Sin embargo existen pacientes, que están expuestos a riesgos mayores que los señalados. Nuestros pacientes tenían más de un factor de riesgo, destacando el tabaquismo, HTA, alcoholismo y la hipercolesterolemia. Y la morbimortalidad ha sido nula en esta serie, tal y como se ha descrito anteriormente. En cuanto al procedimiento, fue efectuado en un quirófano radiológico, bajo anestesia general (14) en el 50% y epidural en el otro 50%. Según otros estudios este tipo de anestesia resulta segura, fiable y eficaz permitiendo la movilización de los pacientes en 24 horas (15). La monitorización utilizada fue ECG, pulsioximetría y presión arterial no invasiva, en los casos en los que se practicó anestesia general la ventilación fue mecánica. A todos los pacientes con AAA se les canalizó el acceso percutáneo de la arteria femoral efectuándose la implantación por esta vía. A los intervenidos por AAT la vía de acceso fue la braquial. Se implantaron dos tipos de prótesis aórtica, una bifurcada en el 91% (7) y tubular en el 9% (16). Todos los pacientes que fueron sometidos a anestesia general, fueron extubados antes de las 2 horas de finalizada la intervención sin complicaciones potenciales. Se realizaron embolizaciones en el 50% y fueron anticoagulados el 23% de los pacientes así se trataría de evitar una de las complicaciones más temidas durante la técnica por la manipulación de catéteres en el interior de la aorta (17,18)

La tasa de conversión para cirugía abierta se ha reducido en todas las intervenciones, según recoge la literatura en un 5%, en nuestro caso no fue necesario. Una de las complicaciones relacionadas con la fijación de la prótesis en la aorta incluyen síndrome postimplante, caracterizado por dolor en región dorso lumbar, fiebre sin evidencia de infección, acompañado de leucocitosis y aumento moderado de proteína C reactiva; de inicio inmediato y duración de 7 días, con una incidencia según la bibliografía recogida del 50% (19) bastante más superior que en nuestro estudio. Otras fueron, endofugas y rotura de la prótesis, que en nuestra serie fueron algo menor y que según las publicaciones revisadas vienen a registrarse entre un 8 y 30% (20).

Tanto la permanencia en REA como el alta hospitalaria y cuidados básicos y atención inmediata de enfermería coinciden con otros estudios (21), incluso una mejoría más rápida que en otros de similares características; el postoperatorio es más corto y mucho menos tormentoso en cuanto a complicaciones que el observado durante la reparación convencional de los AAA.

La no evisceración permite menores pérdidas de

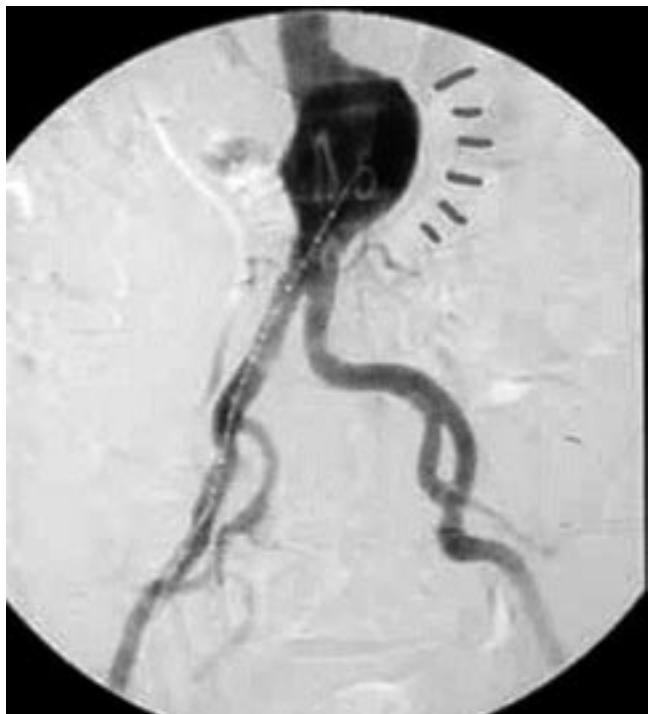fluidos, de calor y requiere menos analgesia perioperatoria, revirtiendo en una menor incidencia de íleo postoperatorio, lo que permite una ingestión de dieta oral mucho más rápida de lo habitual (22,23)

Podemos concluir afirmando que, a pesar del elevado coste de la endoprótesis el tratamiento endovascular es una técnica mínimamente invasiva, efectiva para la exclusión del AAA, por lo que se hace necesario la incorporación de planes de cuidados estandarizados de enfermería para la realización de la misma e incorporarlos en el equipo multidisciplinar,

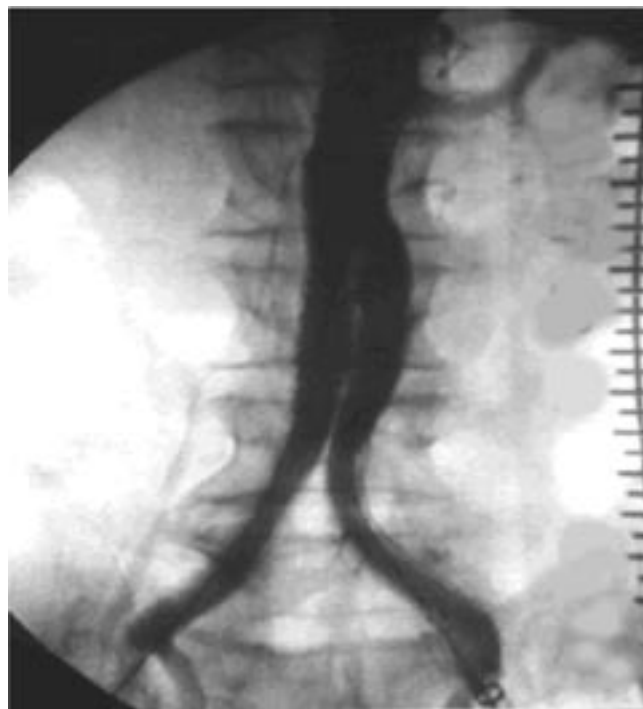disminuyendo la estancia hospitalaria y mejorando la calidad de vida de los pacientes.

**Agradecimientos**

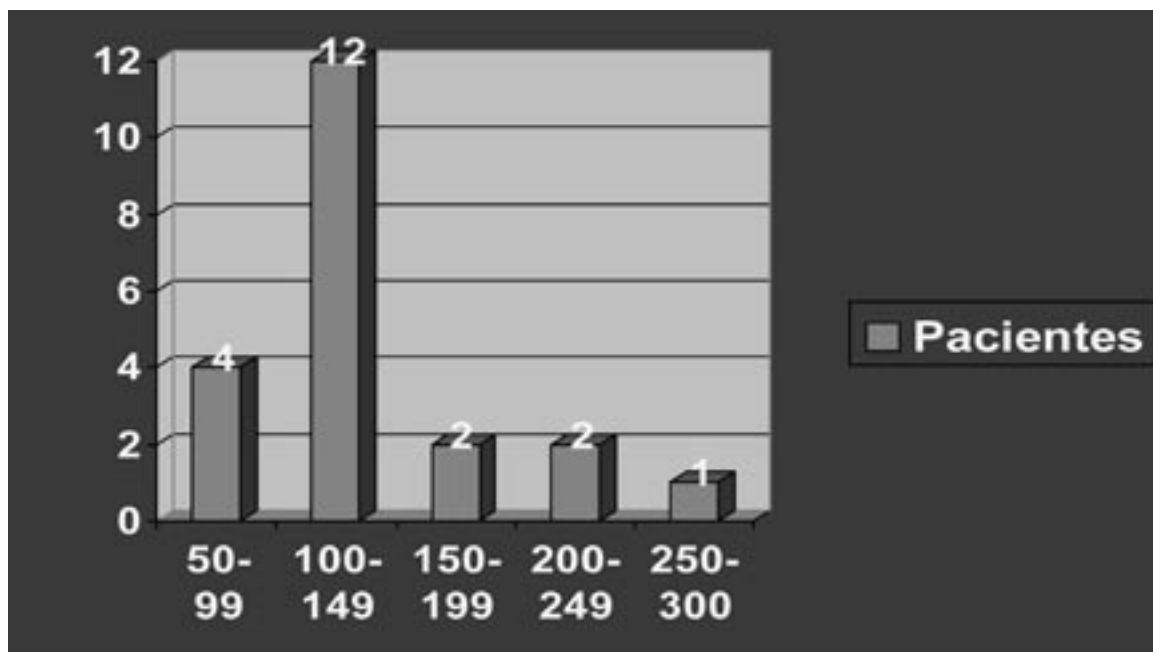
Agradecemos al Dr. Iván García, Médico Adjunto del Servicio de Cirugía Cardiovascular, así como al Servicio de Radiología del “Hospital Universitario Marqués de Valdecilla” y a todo el equipo de las unidades por su colaboración, ayuda y por la accesibilidad a la base de datos.



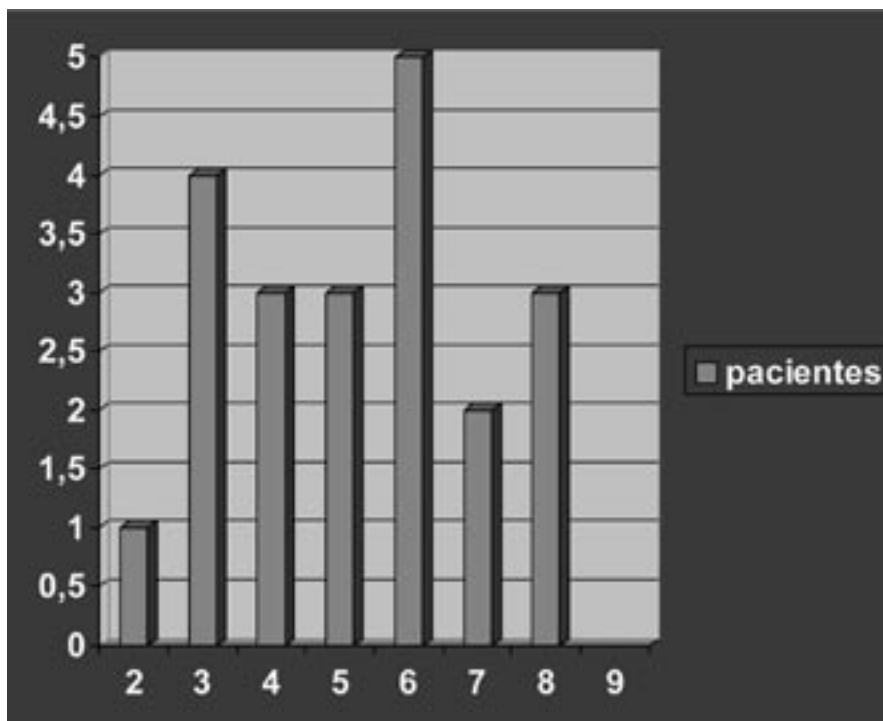
Aneurisma de aorta abdominal.  
Fig. 1



Prótesis ya fijada a la aorta abdominal  
Fig. 2



Estancia pacientes en minutos/reanimación  
Gráfico 1



Estancia Hospital/días

Gráfico 2

**Dirección correspondencia**

Ana Rosa Alconero Camarero. Prof. Titular de Enfermería. Avda. Marques de Valdecilla s/n, 39008 Santander.  
Correo electrónico:alconear@unican.es

**Referencias Bibliográficas**

- Bengtsson H, Bergqvist D, Sternby NH. Increasing prevalence of abdominal aortic aneurysm: A necropsy study. *Eur J Surg* 1992; 158: 19-23.
- Coselli JS, LeMaire SA. Diseases of the thoracic aorta. In: Dean RH, Yao JST, Brewster DC, ed. *Current diagnosis and treatment in vascular surgery*. Norwalk, Appleton et Lange 1995; 22: 118-32.
- Szilagyi DE, Smith RF, De Russo FJ, Elliot JP, Sherrin FW. Contribution of abdominal aortic aneurysmectomy to prolongation of life. *Ann Surg* 1996; 164: 678-99.
- Cronenwett JL, Sampson LN. Aneurysms of the abdominal aorta and iliac arteries. In: Dean RH, Yao JST, Brewster DC, ed. *Current diagnosis and treatment in vascular surgery*. Norwalk, Appleton et Lange 1995; 33: 220-38.
- Katz DJ, Stanley JC, Zelenock GB. Operative mortality rates for intact and ruptured abdominal aortic aneurysms in Michigan: an eleven year statewide experience. *J Vasc Surg* 1994; 19: 804-17.
- Lawrence PF, Gazak C, Bhirangi L, et al. The epidemiology of surgically repaired aneurysms in the United States. *J Vasc Surg* 1999; 30: 632-40.
- Dardik A, Lin JW, Gordon TA, Williams GM, Perler BA. Results of elective abdominal aortic aneurysm repair in the 1990s: a population-based analysis of 2335 cases. *J Vasc Surg* 1999; 30: 985-95.
- Parodi JC, Palmaz JC, Barone HD. Transfemoral intraluminal graft implantation for abdominal aneurysms. *Ann Vasc Surg* 1991; 5: 491-99.
- Harris PL, Buth J, Mialhe C, et al. The need for clinical trials of endovascular abdominal aortic aneurysm stent-graft repair. The EUROSTAR project. *J Endovasc Sur* 1997; 4: 72-7.
- Williamson WK, Nicoloff AD, Taylor LM et al. Functional outcome after open repair of abdominal aortic aneurysms. *J Vasc Surg* 2001; 33: 913-920.
- Moore WS, Kashyap VS, Vescera CL. Abdominal aortic aneurysm: A 6-year comparison of endovascular versus transabdominal repair. *Ann Surg* 1999; 298: 308.
- Hertzer NR, Beven EG, Young JR. Coronary artery disease in peripheral vascular patients: a classification of 1000 coronary angiograms and results of surgical management. *Ann Surg* 1984; 199: 223-33.
- Valdés F, Carvajal S, Morales B, González S et al. Aortitis de Takayasu y aneurisma torácico complicado por ruptura. *Rev Chil Cardiol* 1989; 8: 41-48.
- Baron JF, Bertran M, et al. Combined epidural and general anesthesia versus general anesthesia for abdominal aortic surgery. *Anesthesiology* 1991; 75: 611-618.
- Retes R, Villagrán MJ, Garzón G, Riera L, Acitores I et al. Anestesia epidural para el tratamiento endovascular de aneurisma de aorta abdominal. *Técnicas Endovasculares* 1999; 11: 16-22.
- Valdés F, Seitz J, Fava M, Kramer A, Mertens R et al. Tratamiento del aneurisma abdominal por vía endovascular: experiencia inicial. *Revista Médica de Chile* 1998; 126: 1206-1215.
- Crawford ES, De Natale RW. Thoracoabdominal aneurysm: Observations regarding the natural course of the disease. *J Vasc Surg* 1986; 3: 578-82.
- Thompson MM, Smith J, Naylor AR et al. Microembolization during endovascular and conventional aneurysms. *Ann Vasc Surg* 1997; 25: 179-86.
- Stelter W, Umscheid T, Ziegler P. Three-year experience with modular stentgraft devices for endovascular AAA treatment. *J Endovasc Surg* 1997; 4: 362-69.
- White GH, Yu W, May J, Chaufour X, Stephen MS. Endoleak as a complication of endoluminal grafting of abdominal aortic aneurysms: Classification, incidence, diagnosis and management. *J Endovasc Surg* 1997; 4: 152-168.
- Llagostera-Pujol S, Dilme J, Yeste M, Escudero-Rodríguez JR, Viver-Manresa E. Minilaparotomía en cirugía aórtica. *Angiología* 2002; 54: 363-369.
- Turnipseed W. A less invasive minilap technique for repair of aortic aneurysms. *J Vasc Surg* 2001; 33: 431-4.
- Cerveira JJ, Halpern VJ, Faust G, Cohen JR. Minimal incision abdominal aortic aneurysm repair. *J Vasc Surg* 1999; 30: 977-84.