

## CAPITULO V

### PROCEDIMIENTOS INTERVENCIONISTAS CORONARIOS PERCUTÁNEOS

#### TEMA 20

### ATERECTOMÍA

#### Introducción

A principios de la década de los 80, John B. Simpson introdujo el concepto de eliminación intraluminal del ateroma como alternativa de la angioplastia con balón y denominó a este procedimiento “aterectomía”.

La primera aterectomía se realizó sobre una arteria femoral superficial en 1985. En 1986 se realizó la primera aterectomía de una arteria coronaria.

Simpson postuló que el hecho de eliminar el tejido dejaría una luz mayor y de paredes más lisas, lo que evitaría turbulencias, disminuiría la agregación plaquetaria y la trombosis y reduciría la obstrucción coronaria aguda y la reestenosis.

Como sistemas de aterectomía contamos con:

- El aterotomo direccional coronario conocido por la sigla DCA, es un sistema percutáneo de corte y extracción del ateroma.
- El TEC, un aterotomo que actúa por corte y aspiración.
- El Rotablator o aterectomía rotacional coronaria de alta velocidad, de la que trataremos a continuación.

#### TEMA 20.1 ATERECTOMÍA ROTACIONAL

AUTORES:

Rosa Domínguez Peramarch, Monserrat Pardo González, Elisabet González Ribelles.

Unidad de Hemodinámica. Hospital Clínico. Barcelona.

El sistema rotablator que fue diseñado por el físico David Auth en 1988, consiste en un catéter metálico y flexible de 2,9 F. que posee una oliva de níquel engarzada en su extremo distal, con incrustaciones de micro diamantes que la tornan abrasiva. El cuerpo del catéter, que es metálico y está constituido por tres alambres de acero entrelazados en forma helicoidal, se encuentra protegido por una envoltura de teflón que permite perfundir suero fisiológico heparinizado. Esta perfusión lubrica el sistema y facilita el avance y el retroceso de la oliva y su refrigeración durante la rotación.

El cuerpo del catéter está conectado a una turbina impulsada por aire comprimido o nitrógeno que imprime a la oliva una velocidad de rotación máxima de 150.000 a 200.000 rpm. Una fibra óptica mide el número de rpm y un manómetro ubicado en el panel de control o consola gradúa la presión de aire y por ende la velocidad de giro. La excursión de la oliva en avance y retroceso es de unos 7cm. Los diámetros de las olivas coronarias varían de 1,25 a 2,5 mm.

El sistema se desliza sobre una cuerda guía de acero de 0,009 pulgadas y 310 de largo con un extremo distal de platino (radioopaco) de 0,017 pulgadas

El principio básico del aterótomo radica en lo que se ha dado en llamar el “corte diferencial”. Por tener partículas de diamante incrustadas en la mitad distal de la oliva, la ablación ocurre sólo durante su avance, y los componentes fibrocálcicos son selectivamente pulverizados por ellas a alta velocidad.

El destino final de las micropartículas que se producen (menor a 12 micras) es la circulación, pasando en suspensión coloidal y siendo eliminadas por el hígado, los pulmones y el bazo.

### 20.1.1 Indicaciones

- Lesiones obstructivas fibrocalcificadas
- Lesiones ostiales
- Lesiones complejas, largas con enfermedad coronaria difusa calcificadas
- Reestenosis difusas intrastents
- Oclusiones crónicas

### 20.1.2 Material. Descripción y preparación

El Rotablator es un sistema que consta de diferentes componentes.

Una parte externa donde incluiríamos tres piezas básicas:

- Consola o panel de control
- Tanque de aire o gas (nitrógeno)
- Pedal de activación

El propio sistema de rotaablación con tres partes diferenciadas

- Sistema de avance
- Oliva
- Guía con freno

Además y para lubricar y refrigerar el sistema prepararemos:

- una perfusión de suero fisiológico de 1000cc con 10000ui de heparina sódica, de 2 a 4 mg de nitroglicerina y opcionalmente verapamilo entre 5 y 10 mg, con el fin a su vez de minimizar el efecto vasoespástico de la técnica. El suero una vez preparado se coloca en un manguito de presión para perfundirlo durante el funcionamiento del sistema mientras gira la oliva.

### Consola

Es el panel de control del rotablator, además de suministrar la fuerza necesaria que imprime a la oliva la velocidad de rotación.

El panel frontal consta de botón de encendido eléctrico, botón que gradúa la presión del aire y por ende la velocidad de giro, varias pantallitas de control de tiempos y velocidades, entradas para las conexiones de la fibra óptica y de turbina del sistema de avance del catéter, señales de encendido.

La parte trasera recibe la entrada del aire o gas y las conexiones del pedal de control de velocidad así como el cable de conexión a la red eléctrica.




### Bombona de gas (Nitrógeno)

Es la fuerza de impulso del sistema, la bombona tiene un manómetro de presión que debe mantenerse entre unos valores determinados cercanos a 6 bar y un nivel de llenado para control de carga. Se conecta a la parte de trasera de la consola.




### Pedal

Permite el control por parte del hemodinamista del tiempo y de los dos tipos de velocidad de la oliva, el Dynaglide o velocidad lenta se activa con el botón y tiene un indicador luminoso con las rpm en el frontal de la consola además de un sonido peculiar.




### Advancer

Permite la liberación del aire o gas de la consola a la turbina. Lleva y trae pulsos de luz entre la consola y la turbina con la fibra óptica y determina la velocidad. Tiene el puerto para la infusión de solución salina para lubricar y enfriar el sistema, estabiliza la guía permitiendo retirar la oliva sin perder la posición de la misma en el intercambio y permite el movimiento anterógrado de la oliva (7cm) durante la rotablación.



### Oliva

Catéter de 135cm de longitud con una oliva en la parte distal dividida en una superficie proximal lisa y una porción frontal o distal con 2000 -3000 cristales microscópicos de diamante. La oliva está cubierta de níquel. Las olivas pueden ser de 1,25, 1,5, 1,75 y 2,0 mm de diámetro.



### Guía de rotablator y clip de sujeción

Todo el sistema se desliza por encima de esta guía metálica que se sitúa en la parte más distal de la lesión. Es flexible y manejable para la navegación y cuenta con una punta radiopaca, y más floppy. Su longitud oscila entre 310 y 340mm.. El clip ayuda a girar la guía y a evitar que avance o se desplace durante la rotablación.



#### 20.1.3 Desarrollo del procedimiento

Un paso crucial es comprobar todos los componentes externos del sistema; que haya suficiente aire/gas en la bombona, que la presión se corresponda a lo recomendado, que las conexiones funcionen correctamente, como también que tengamos a mano todo el material específico para la arteria a tratar: catéter guía adecuado al tamaño de la oliva y a la anatomía de la arteria, debe dar buen apoyo y quedar alineado con la luz del vaso, la guía de rotablator coaxial y el propio catéter.

Una vez canalizada la arteria y avanzada la guía distal a la lesión, se procede a probar en la mesa el dispositivo antes de su uso, es el test que incluye 4 pasos:

- *Goteo*: la solución salina debe irrigarse a través de la entrada del avance y gotear por éste y por el catéter, eliminando el aire del sistema.(según protocolos puede llevar diluido nitroglicerina para evitar espasmos coronarios)
- *Rotación*: La oliva gira y la rpm son estables, aquí el hemodinamista comprueba el manejo del pedal y establece las rpm de referencia que usará más tarde. El goteo debe permanecer para lubricar y enfriar la oliva.
- *Advancer*: movimiento libre, se manipula varias veces para comprobar su buen deslizamiento.
- *Guía*: es visible, sale por detrás del advancer y queda frenada eficazmente por el clip.

El sistema debe estar suficientemente alargado en el momento de activar la rotación, con el objeto de que ésta se produzca libremente. Las olivas de mayor diámetro (mayor de 2) deben girar a un promedio de 160.000 rpm, en tanto que las más pequeñas (menores a 2) deben hacerlo a una velocidad promedio de 180.000 a 200.000 rpm.

El avance de la oliva a través de la obstrucción debe hacerse suave y lentamente. Un avance agresivo (indicado por una brusca desaceleración con caída de las rpm menor de 5.000) aumenta la generación de calor, la formación de partículas grandes y el riesgo de daño de la pared arterial.

Las inyecciones intermitentes de sustancia de contraste permiten establecer visualmente su avance, los bordes de la lesión y la relación oliva/arteria.

La duración óptima de la ablación dependerá no sólo de la morfología de la obstrucción sino también de los parámetros clínicos y hemodinámicas del paciente. En general cada avance dura entre 20-30 segundos y es necesario esperar aproximadamente 1 minuto entre los sucesivos avances para permitir la circulación de partículas y la administración de drogas vasodilatadoras. La aterectomía se da por finalizada cuando durante el avance de la oliva se mantiene estable el número de rpm

(ausencia de gradiente de rotación). Generalmente se requieren entre 2 y 4 pasadas para tratar suficientemente una obstrucción. Como el tamaño de los dispositivos usados siempre es inferior al diámetro de referencia arterial, se suele completar el procedimiento con una angioplastia complementaria y o stent con objeto de optimizar el resultado

#### 20.1.4 Cuidados durante el procedimiento

Difieren poco de otras técnicas intervencionistas intracoronarias (ver tema 19). Se hace hincapié en los siguientes puntos:

#### 20.1.5 Complicaciones

Durante el procedimiento

- Arritmias y en mayor porcentaje bloqueos AV
- Espasmo coronario
- Fenómeno de no reflow
- Disección de la coronaria

Después del procedimiento

- Taponamiento cardíaco
- Oclusión subaguda de la arteria tratada

### Bibliografía

1. Bertolasi CA, Aterectomía rotacional coronaria de alta velocidad (Rotablator). *Cardiología* 2000. Ed. Panamericana, Buenos Aires. 1998;1313-1321 Patrick Whitlow. Rotablator. El tratamiento de elección para las lesiones calcificadas. *Revista Latinoamericana de Hemodinámica, Angiografía y Terapéutica por cateterismo*. 1995;1(2): 49 Mac Isaac AI, Bass TA, Buchbinder M y col. High speed rotational atherectomy: Outcome in calcified and non calcified coronary artery lesions. *J Am Coll Cardiol* 1995; 26:531. Warth DC, Leon MB y col. Rotational atherectomy multicenter registry: acute results, complications and 6 months angiographic follow-up in 709 patients (substudy). *J Am Coll Cardiol* 1994; 24:641. Leguizamón JH, Torresani EM, Chambre DF, Nauwerk RG, Fernández AA. Aterectomía rotacional coronaria de alta velocidad: Primera experiencia argentina. *Revista Latinoamericana de Hemodinámica, angiografía y terapéutica por cateterismo* 1995;1(2): 35.

## TEMA 20.2 BALÓN DE CORTE

AUTORES:

Monserrat Gutiérrez Capdet, Marc Trilla Colominas, Neus Puig Serra.  
Unidad de Hemodinámica. Hospital Clínico. Barcelona.

### 20.2.1 Indicaciones

El balón de corte es un dispositivo que fue diseñado para reducir el daño vascular durante la angioplastia coronaria. La combinación de la incisión y dilatación durante insuflado del balón favorece una ruptura controlada de la placa, menor injuria vascular y una disminución del proceso proliferativo secundario. Estas características hacen que este dispositivo este particularmente indicado en el tratamiento de:

- Pequeños vasos (de menos de 3mm de diámetro): se consigue un aumento del lumen interno con bajas presiones de inflado.
- Lesiones ostiales: en la predilatación con balón convencional de angioplastia se puede producir un desplazamiento del balón, provocando lesión distal en el vaso. El balón de corte minimiza el desplazamiento del mismo.
- Bifurcaciones: la implantación de stent directo o la angioplastia con balón convencional puede provocar desplazamiento de la placa (shifting). El uso del balón de corte está demostrado que minimiza este efecto.
- En las lesiones calcificadas: se puede usar como alternativa a la aterectomía rotacional.

### 20.2.2 Material. Descripción y preparación

El balón de corte es un dispositivo que consiste en un balón de angioplastia convencional, equipado con 3 cuchillas en los balones de 2.0 a 3.25mm y con 4 cuchillas los de 3.50 a 4mm, montadas a manera de aterotomos longitudinales en la superficie externa. Actualmente las longitudes disponibles son de 6mm, 10mm y 15mm.

En los extremos del balón existen dos marcas radiopacas que permiten un posicionamiento correcto en la lesión. La relación del cutting/diámetro de la arteria de referencia es de 1:1.

El aspecto más importante a recordar en su preparación, es la realización del aspirado por un mecanismo de vacío antes de introducirlo en la arteria del paciente, y sólo después de haber realizado la aspiración se retira el protector del balón.

### 20.2.3 Desarrollo del procedimiento

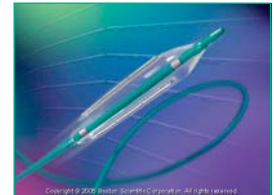
La movilización del Cutting dentro de la arteria siempre debe realizarse con el sistema completamente aspirado, ello garantiza que los aterotomos estén cubiertos por los pliegues del balón evitando el riesgo de lesionar la pared vascular durante el avance o retirado del dispositivo.

El inflado del balón se realiza con incrementos paulatinos de 1-2 atm de presión hasta alcanzar el valor nominal. La presión de inflado nominal es de 8 atmósferas y la de rotura de balón (RBP) a 12 atm.

Durante el inflado las cuchillas actúan a modo de microtomos, produciendo incisiones longitudinales limpias y radiales en la placa (Aterectomía).

#### 20.2.4 Cuidados durante el procedimiento

Además de los ya incluidos en el tema de intervencionismo coronario percutáneo (tema 19) podemos destacar lo siguiente:



OBJETIVO (CAUSA JUSTIFICADA)	ACTIVIDADES DE ENFERMERÍA PARA LOGRAR EL OBJETIVO
Evitar vasoespasmos y embolismos	<ul style="list-style-type: none"> <li>• Administración de fármacos vasodilatadores</li> <li>• Administrar fármacos anticoagulantes</li> </ul>
Inflados y desinflados rápidos del balón de corte	<ul style="list-style-type: none"> <li>• Preparar solución de inflado con 50% de contraste con suero salino.</li> <li>• El inflador no debe llenarse más de 8cc de la dilución</li> </ul>
Evitar despliegues del balón antes de su introducción en arteria coronaria	<ul style="list-style-type: none"> <li>• Evitar manipulaciones y entrada de aire o líquido en el balón antes de su uso</li> </ul>

#### 20.2.5 Complicaciones

Las posibles complicaciones son:

- Infarto agudo de miocardio
- Oclusión total de la arteria coronaria o injerto de by-pass
- Disección, perforación, ruptura o lesión de vasos coronarios
- Aneurisma
- Reestenosis del vaso tratado
- Angina inestable
- Embolia
- Arritmias
- Espasmo de la arteria coronaria
- Hemorragia o hematoma
- Fístula arteriovenosa
- Infecciones
- Muerte

## Bibliografía

1. Strategic aproaches in coronary intervention. Third edition. Stephen G.Ellis, David R.Holmes.
2. Estado actual de la angioplastia coronaria transluminal percutanea con balón de corte. Vicens Marti, Jesús Domínguez, Josep M Auge, Joan García, Rosa M. Aymat, Javier Goicolea.
3. Management of resistant coronary lesions by the Cutting Balloon: Initial experience. Bertrand et al. Cathet Cardiovasc Diagn 1997; 41: 179-184.
4. Cutting Balloon angioplasty for the prevention of restenosis: results of the Cutting Balloon global Randomized Trial. Mauri, et al. Am J Cardiol 2002; 90:1079-1083.