

CAPITULO VI

PROCEDIMIENTOS INTERVENCIONISTAS VALVULARES PERCUTANEOS

TEMA 24

DEHISCENCIA PERIVALVULAR

AUTORES:

L. Guerra Sánchez, M. Paz González, S. Roca Sánchez, F. Cerrillo González.
Cardiología Intervencionista. Hospital Universitario Gregorio Marañón. Madrid.

24.1 Introducción. Indicaciones

La Dehiscencia Perivalvular o Leak Perivalvular (To leak: dejar pasar) se refiere a la solución de continuidad de las suturas que unen la prótesis valvular con su anillo. La sutura de la prótesis y el anillo, puede realizarse de forma continua o discontinua. La pérdida de uno o varios puntos, simula una insuficiencia valvular, con un jet excéntrico.

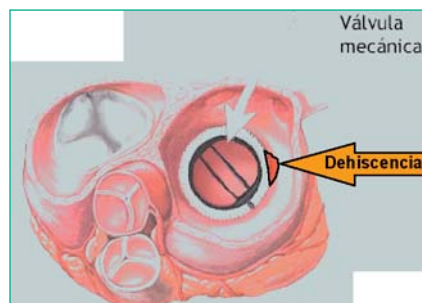


Fig. 1.- Zona dehiscente punteada

El grado de insuficiencia cardíaca, se relaciona directamente con el tamaño de la zona dehiscente. En las dehiscencias pequeñas es más frecuente encontrar anemia hemolítica.

Generalmente la reparación es quirúrgica, planteándose como una posibilidad el cierre percutáneo, cuando la zona dehiscente es pequeña y/o el riesgo quirúrgico del paciente prohibitivo (múltiples intervenciones cardíacas, EPOC, obesidad, antecedentes de endocarditis bacteriana con posibilidad de presencia de tejido desvitalizado, pluripatología, etc...).

La **incidencia** de este problema varía según la serie, la posición de la prótesis (Mitral o Aortica) y la edad del paciente, situándose entre un 2,5-13%^{1,2,3,4}. Factores que predisponen para la dehiscencia de suturas son: un anillo valvular severamente calcificado⁵ y padecer endocarditis.

El **diagnóstico** es clínico y ecocardiográfico, pudiendo aparecer soplo a la auscultación, ortopnea, disnea, insuficiencia cardíaca, hemólisis...

24.2 Tratamiento

El tratamiento de esta patología es quirúrgico. Reservándose el cierre percutáneo para determinados pacientes con un Euroscore alto (escala de riesgo de morbi-mortalidad de cirugía extracorpórea).

No existe ningún dispositivo específico para el cierre de Leak, por lo que se utilizan distintos dispositivos dedicados para otros defectos, como los coils^{6,7}, dispositivos de paraguas⁸ o dispositivos Amplatzer para cierre de Ductus^{5,9}, etc... Siendo éstos últimos los más utilizados.

Distinguimos dos escenarios distintos, dependiendo de la posición de la prótesis valvular dehiscente: Aórtica o Mitral.

24.2.1 Dehiscencia en prótesis Aórtica

El abordaje vascular en este caso es arterial únicamente (Braquial generalmente o Femoral). A través del introductor y ayudados por un catéter de coronaria derecha o un catéter multipropósito, se atraviesa la dehiscencia desde la aorta hasta el ventrículo izquierdo, con una guía hidrofílica. En éste momento, es preciso intercambiar la guía hidrofílica por una de alto soporte, que permita avanzar la vaina liberadora del dispositivo elegido.

Se introduce la vaina liberadora del dispositivo de cierre hasta el ventrículo izquierdo y se procede a su liberación. Previo a la liberación se observa que el dispositivo no interfiera con el movimiento normal de la prótesis.

Se realiza bajo control radiológico y se comprueba el resultado con una aortografía, en la proyección en la que mejor se visualice.

24.2.2 Dehiscencia en prótesis Mitral

Precisa abordajes venoso (Femoral) y arterial (Femoral o Braquial).

Se pueden plantear dos estrategias para cruzar y cerrar la dehiscencia:

1. Cruzar la dehiscencia de forma retrograda:

El primer paso consiste en la realización de una **punción transeptal** utilizando una vaina de Müllins, para acceder a la aurícula izquierda, ya que la vaina liberadora del dispositivo se introduce desde el territorio venoso, llega a la aurícula derecha y de esta pasa, mediante la punción transeptal, a la aurícula izquierda.

Posteriormente y guiados por escopia y ecografía transesofágica, **se atraviesa la dehiscencia** con una guía de tres metros desde el ventrículo izquierdo hasta la aurícula izquierda.

El siguiente paso es **crear un asa o loop arterio-venoso**¹⁰. Su objetivo es tener el soporte necesario para avanzar la vaina liberadora. La guía se captura con un lazo (Microvena) en la aurícula izquierda, tal y como se ilustra en las imágenes.

Para crear el asa arterio-venosa hay que sacar la guía de tres metros por la vena femoral, traccionándola con el lazo.

El último paso consiste en avanzar la vaina a través del asa, retirar la guía y liberar el dispositivo.

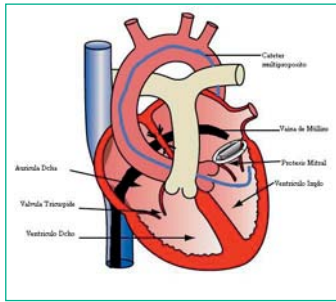


Fig. 2.-Vaina de Müllins alojada en la aurícula izqda a través de la punción transeptal. Cateter de coronaria dcha alojado en ventrículo izqdo.

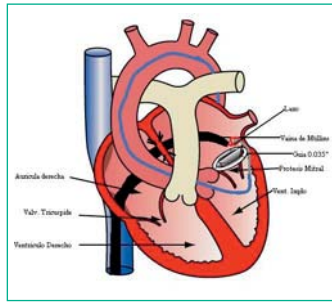


Fig. 3. Cruce de zona dehiscente retrograda con guía de tres metros y captura de la guía con un lazo.

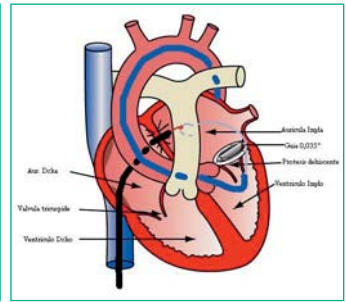


Fig. 4. La guía se tracciona hasta exteriorizarla.

Antes de liberar el dispositivo es necesario comprobar que el dispositivo no interfiera con el movimiento de las valvas protésicas.

2. Cruzar la dehiscencia de forma anterograda:

Se puede dar el caso que el paciente sea también portador de una prótesis aórtica. Circunstancia que complica la técnica, ya que si se atraviesa la prótesis valvular aórtica, esta permanecerá insuficiente durante el periodo que la guía este atravesándola. Es por ello que la dehiscencia se atraviesa desde la aurícula izquierda hacia el ventrículo izquierdo a través de la punción transeptal. La guía se cambia por una de alto soporte (Amplatz superstiff) y se sube despacio la vaina liberadora. Esta técnica es la única por la cual se puede obviar el loop arteriovenoso, que también en caso de no existir prótesis aórtica se podría realizar, capturando la guía con el lazo en el Ventrículo izquierdo o en la aorta.

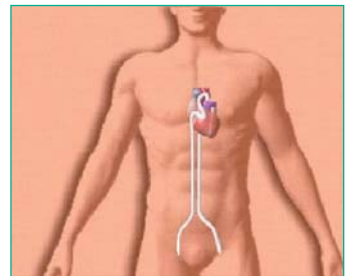


Fig. 5.- Asa arteriovenosa creada.

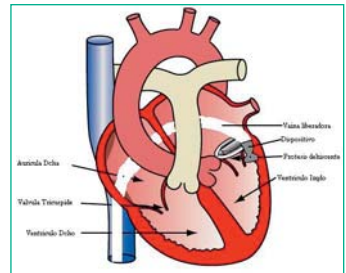


Fig. 6.- Vaina y dispositivo apuestos.

24.3 Material

24.3.1 Material Leak aórtico

- Introductor
- Cat. Pigtail y multipropósito y/o coronaria derecha.
- Vaina liberadora
- Dispositivo de oclusión
- Guía 0,035" Hidrofílica (Terumo)
- Guía 0,035" de alto soporte (Amplatz Superstiff).

24.3.2 Material Leak Mitral

- Introductores venoso y arterial.
- Cat. multiproposito y/o coronaria derecha.
- Aguja de Brokcanbroug (Transeptal)
- Vaina de Müllins
- Lazo (Microvena)
- Vaina liberadora
- Dispositivo de oclusión
- Guia 0,035” Hidrofilica (Terumo)
- Guia 0,035” de alto soporte (Amplatz Superstiff).

Al tratarse de una técnica compleja, es a veces necesario adaptar otro tipo de material para este uso, pudiéndose utilizar catéteres guía de coronarias, catéteres hidrofilicos, guías de angioplastia coronaria, etc....

24.4 Cuidados de enfermería durante el procedimiento

Además de los cuidados establecidos para el cateterismo cardiaco hay que considerar:

OBJETIVO (CAUSA JUSTIFICADA)	ACTIVIDADES DE ENFERMERÍA PARA LOGRAR EL OBJETIVO
Verificar la correcta preparación física del paciente.	<ul style="list-style-type: none"> • Comprobar: Ayunas de 6h para líquidos y 12 para sólidos. Retirada de prótesis y objetos metálicos. Rasurado zona punción Vía venosa.
Contrastar la existencia de analítica requerida, y la valoración por el departamento de anestesia, y cirugía cardiovascular por si surgen complicaciones.	<ul style="list-style-type: none"> • Verificar Pruebas de hematología y hemostasia Informe de anestesia Tener avisado al equipo quirúrgico y reservar cama en UCI
Monitorizar el paciente, para un desarrollo seguro del procedimiento.	<ul style="list-style-type: none"> • Realizar ECG de 12 derivaciones. • Toma de constantes vitales y Sat O2. • Colocar dispositivos de seguridad, confort y sujeción, previstos para la anestesia. • Monitorizar ECG en ECO transesofágico.
Vigilar Sistema Respiratorio. (detectar signos de alerta de hipoventilación, relacionados con la anestesia, implantación del dispositivo etc)	<ul style="list-style-type: none"> • Controlar FR, ritmo y Sat O2.
Vigilar Sistema Neurológico (conocer y detectar alteraciones neurológicas intrínsecas y extrínsecas al procedimiento).	<ul style="list-style-type: none"> • Detectar alteraciones en el nivel de conciencia mediante observación, y valoración continuas. • Durante la sedación /anestesia /intubación: Control del estado de conciencia y alerta, sujetar pasivamente las extremidades superiores, para que no se produzcan contracciones musculares o caídas de las mismas, evitaremos movimientos bruscos cervicales, relacionados con la intubación y con la colocación del ETE.
Hemostasia de la zona de punción.	<ul style="list-style-type: none"> • Hemostasia por compresión venosa manual de vena femoral . • Hemostasia de arteria femoral de forma mecánica o con dispositivo. • Colocación de apósito compresivo según protocolo.
Realizar registros de enfermería .	<ul style="list-style-type: none"> • Registrar seguimiento de constantes vitales así como todo evento y /o cuidado administrado durante el procedimiento.

Los cuidados post procedimiento son similares a los establecidos en el cierre de CIV .

24.5 Complicaciones

Son complicaciones potenciales de esta técnica:

- Vasculares, similares a las de otros procedimientos.
- Taponamiento cardiaco en R/C la punción transeptal.
- Embolización del dispositivo.
- “Encasquillamiento” de la valva protésica con la guía.
- Todas las derivadas de la sedo analgesia e intubación.
- Nauseas, vómitos e incomodidad en R/C ecocardiografía transesofagica.

Bibliografía

1. Cabalka AK, Emery RW, Petresen RJ, Helseth HK, Jakkula M, Arom KV, NicoloffDm. Long-term follow-up of the St. Jude medical prosthesis in pediatric patients. *Ann Thorac Surg* 1995; 60:S618-S623.
2. Genoni M, Franzen D, Vogt P, Seifert B, Jenni R, Kunzli A, Neiderhauser U, Turina M. Paravalvular leakage after Mitral valve replacement: improved long-term survival with aggressive surgery? *Eur J Cardiothorac Surg* 200;17:14-19.
3. Jindani A, Neville EM, Venn G, Williams BT. Paraprothetic leak: a complication of cardiac valve replacement. *J Cardiovasc Surg* 1992;32:503-508
4. Castilho T, Menezes I, Queiros e Melo J, Anjos R, Martins FM. Implantation of mechanical prosthetic valves in the pediatric age group: review of the last ten years. *Rev Port Cardiol* 1999;18: 491-495.v
5. Webb JG, Pate GE, Munt BI. Percutaneous Closure of an Aortic Prosthetic Paravalvular Leak with an Amplatzer Duct Occluder. *Catheter Cardiovasc Interv* 2005;65:69-72
6. Moore DJ, Lashus AG, Prieto LR, Drummond-WebbJ, Latson LA. Transcatheter coil occlusion of perivalvular mitral leaks associated with severe hemolysis. *Catheter Cardiovasc Interv* 2000;49:64-67.
7. Moscucci M, Deeb GM, Bach D, Eagle KA, Williams DM: Coil embolization of peri prosthetic mitral valve leak associated with severe haemolytic anemia. *Circulation* 2001;104:E85-E86.
8. Hourihan M, Perry SB, Mandell VS, Kean JF, Rome JJ, Bittl JA, Lock JE. Transcatheter umbrella closure of valvular and paravalvular leaks. *J Am Coll Cardiol* 1992;20:1371-1377.
9. Kort HK, Sharkey AM, Balzer DT. Novel use of the Amplatzer duct ocluder to close perivalvar leak involving a prosthetic mitral valve. *Catheter Cardiovasc Interv* 2004;61:548-551.
10. Piechaud J-F. Percotaneous Closure of Mitral Paravalvular Leak. *Journal interv Cardiology*.2003; 16.2:153-155.