

CAPITULO VIII

PROCEDIMIENTOS INTERVENCIONISTAS PERCUTÁNEOS EN PATOLOGÍA CARDÍACA CONGÉNITA EN ADULTOS

TEMA 32

INTERVENCIONISMO EN LA COARTACIÓN AÓRTICA

AUTORES:

M^a Concepción Santolaria Aisa, M^a Teresa Escudero Beltrán, Araceli Serrano Martínez.
Servicio de Hemodinámica. Hospital Miguel Servet. Zaragoza.

32.1 Introducción

La Coartación Aórtica (CoA) es la cardiopatía congénita caracterizada por obstrucción total o parcial de la aorta en cualquier lugar de su trayecto. La localización más frecuente es en su porción descendente¹.

La CoA se asocia con un síndrome genético, el síndrome de Turner, que afecta a mujeres y se caracteriza por tener talla baja y trastornos ginecológicos.

La CoA impide parcial o totalmente el flujo sanguíneo hacia la parte inferior del organismo de forma que en el territorio arterial superior a la coartación (cabeza y brazos) existe hipertensión arterial y los pulsos son bien palpables a todos los niveles (Fig1), sin embargo en el territorio inferior a la coartación hay hipotensión arterial y los pulsos son débiles o ausentes.

Si el estrechamiento es severo, la cámara de bombeo del corazón tiene que trabajar con más fuerza, se eleva la presión de la sangre en la cabeza y en los brazos; puede cansarse con facilidad, respira con más rapidez y su rostro es pálido¹.

Si la coartación no es muy grave, los problemas no ocurrirán hasta que sea adulto; se cansará fácilmente, sufrirá dolores de cabeza y calambres en las piernas etc. Por el contrario, puede desarrollarse síntomas de complicaciones graves derivadas de la hipertensión mantenida, como es el deterioro de la función ventricular, aneurisma disecante, rotura aórtica, endocarditis infecciosa o endarteritis y hemorragias cerebrales. Por todo ello se recomienda su tratamiento en todos los casos tras su diagnóstico^{1,2,3}.

Tiene dos formas fundamentales de presentación clínica. En neonatos o lactantes pequeños suele manifestarse con insuficiencia cardiaca precoz, asociándose a otras malformaciones como ductus, comunicación interventricular y alteraciones valvulares.. Por otra parte puede presentarse aislada a cualquier edad y ser diagnosticada durante la niñez o la juventud por su semiología clínica, frecuentemente con escasos síntomas⁴.

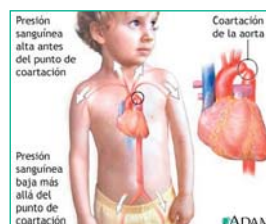


Figura 1. Coartación de Aorta.
Signos clínicos

Ante la sospecha de esta cardiopatía se realiza un cateterismo diagnóstico donde se valora la importancia de la oclusión y la circulación colateral, así como anomalías asociadas y estado de las arterias coronarias¹.

Tras la realización del diagnóstico a través de la radiografía de tórax, electrocardiograma, ecocardiograma, cateterismo y la tomografía axial computarizada se determinará la pauta terapéutica a seguir (quirúrgica o angioplastia percutánea)^(2,4). La angioplastia con balón en CoA fue descrita por primera vez por Singer y Col en 1982, aplicada en aquellas situaciones en las que la cirugía había sido desalentadora, hoy día es aceptada como tratamiento de elección dada su efectividad y relativa

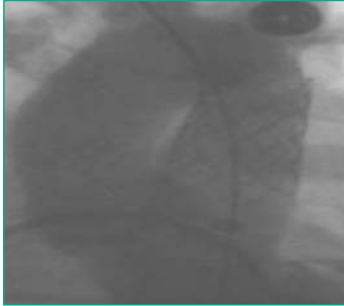


Figura 2. Prótesis vascular en Coartación de Aorta

seguridad^(5,6,7,8). En adultos actualmente la colocación de un stent se considera el tratamiento más idóneo, bien post angioplastia con balón o stent directo, ya que provee soporte a la pared vascular y al endotelio y disminuye la incidencia de disecciones y aneurismas (Fig2). El uso de stents en niños en periodo de crecimiento, conlleva la posibilidad de una estenosis fija al alcanzar la aorta su periodo de crecimiento final. Actualmente se han desarrollado stents reexpansibles que permiten la redilatación posterior si fuera necesario. La limitación que presenta el uso de estos dispositivos es el alto perfil de introductores que requiere, lo que lleva a indicar su uso en pacientes con peso mayor a 45 Kg.

32.2 Indicaciones

Las indicaciones universalmente aceptadas de tratamiento son: gradiente sistólico en reposo > 30mmHg, HTA, repercusión sobre el V.Izdo en el ECG o ECO y curva patológica del Holter de presión arterial. Un ACV previo, o la presencia, en la imagen angiográfica, la RM nuclear, el TAC etc., de una severa estenosis ístmica también se consideran indicaciones terapéuticas. La indicación de tratamiento debe ser única para la cirugía o el intervencionismo pues ambos tienen una considerable posibilidad de complicaciones. En el primer año de vida la indicación quirúrgica es poco discutible⁹.

32.3 Material específico

- Introductores.
- Catéteres diagnósticos, (pigtail, multipropósito).
- Guías en “J” de 150 y 260 cms.
- Manómetro de presión con jeringa luer lock para inflado del balón mediante dilución de suero + contraste al 50%.
- Catéter balón y/o Stent.

32.4 Desarrollo del procedimiento (técnica)

Bajo sedación en niños y anestesia local en adultos, se realiza punción de la arteria femoral derecha, y colocación de introductor por el que se inserta una guía que atraviesa la estenosis, por la cual se avanza un catéter Pigtail o Multipropósito para obtención de gradientes de presión, y realización de ventriculografía izquierda y varias aortografías, para valoración anatómica y funcional. En algunos centros se coloca un introductor en arteria femoral izquierda, o braquial para valoración post dilatación. A continuación se introduce una guía larga en ventrículo izquierdo o subclavia derecha y se retira el catéter utilizado para la aortografía^(7,8).

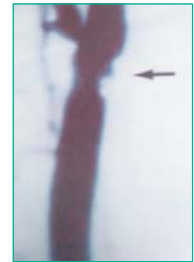

Figura 3. Diagnóstico angiográfico

Con estos datos se elige con exactitud el catéter balón para dilatación, cuyo diámetro será de 2,5 a 5 veces superior al diámetro de la estenosis. (Fig 3)

La heparinización sistémica del paciente se realizará en este momento siguiendo protocolo establecido.

A continuación se inserta mediante guía el catéter balón bajo aspiración con set de manómetro + jeringa de contraste diluido al 50%, colocándolo en medio de la coartación.

La presión de inflado oscila entre 2 a 6 atmósferas y el tiempo de cada de inflado no debe superar los 30 segundos. El número de inflados depende de la resistencia que ofrece la lesión.

En este momento se valora de nuevo mediante presiones y angiografía los resultados. Cuando los resultados son los deseados, se procede a la retirada del catéter balón bajo aspiración. (Fig 4).

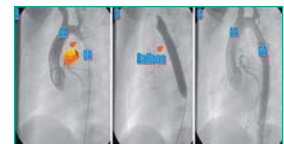

Fig 4: Tº de la coartación de aorta. A. Angiografía, B. Dilatación con balón. C. Angiografía de control.

En este momento se administra la protamina correspondiente al paciente según dosis de heparina y tiempo transcurrido.

A continuación se retiran los introductores, y se procede a la realización de la hemostasia, por el método elegido y posterior colocación de apósito compresivo

32.5a Cuidados de enfermería en el tratamiento mediante angioplastia de la Coartación de Aorta

Además de los cuidados establecidos para el Cateterismo Cardíaco descritos en el Tema 15, se deben administrar los siguientes cuidados:

Cuidados de enfermería durante el procedimiento

INTERVENCIONES	ACTIVIDADES DE ENFERMERÍA PARA LOGRAR EL OBJETIVO
Valoración del dolor y bienestar del paciente durante el procedimiento especialmente durante el inflado del catéter balón.	<ul style="list-style-type: none"> • Administrar la analgesia o sedación requerida bajo prescripción médica. • Valorar que el nivel de sedación y analgesia sea el adecuado.
Preparar al paciente en la mesa para el procedimiento y asegurar control exhaustivo, bienestar físico y evitar lesiones.	<ul style="list-style-type: none"> • Monitorizar el ECG, TA, Sat de O2 y temperatura s/n • Colocar dispositivos confort/protección y sujeción. • Colchón térmico y monitorizar Tª si neonato.

INTERVENCIONES	ACTIVIDADES DE ENFERMERÍA PARA LOGRAR EL OBJETIVO
Vigilar sistema cardiocirculatorio (prever o tratar reacciones vagales, arritmias, o cualquier complicación de desestabilización hemodinámica).	<ul style="list-style-type: none"> • Controlar: ECG, FC, TA. • Comprobación de pulsos periféricos (en las 4 extremidades) • Controlar y adecuar si fuera preciso la fluidoterapia. • En neonatos control de la Tª y valorar pérdidas hemáticas.
Instrumentar el procedimiento (conseguir un resultado óptimo, rápido y sin complicaciones).	<ul style="list-style-type: none"> • Preparación de material estéril. • Preparación de campo estéril. • Colaborar en las técnicas que conformen el desarrollo del procedimiento, como administración de contraste, medicación, introducción de guías etc.,. • Comprobar y preparar el material específico, según instrucciones específicas proporcionadas por el proveedor.
Control hemostático de la zona de punción.	<ul style="list-style-type: none"> • Realizar hemostasia por técnica manual, mecánica o mediante dispositivos, y colocación de apósito compresivo siguiendo el protocolo establecido.
Mantener el grado de anticoagulación protocolizada. Mantener la estabilidad del paciente	<ul style="list-style-type: none"> • Administrar la heparina y protamina prescrita, para mantener la coagulación en el rango óptimo. • Proporcionar cuanta medicación fuera necesaria para su restablecimiento o control del dolor.

Cuidados de enfermería post procedimiento

INTERVENCIONES	ACTIVIDADES DE ENFERMERÍA PARA LOGRAR EL OBJETIVO
Vigilancia sistema cardiocirculatorio (mantener estabilidad hemodinámica por sangrado, o isquemia de la extremidad afecta, reacción vagal etc).	<ul style="list-style-type: none"> • Control de constantes vitales cada 15' durante la primera hora; después cada 4h. T.A. en brazos y piernas. • Inmovilización de la extremidad puncionada de 6 a 12h. según sistema de hemostasia. • Comprobar zona de punción (en especial signos de sangrado o hematoma, temperatura, color y pulsos periféricos en las cuatro extremidades.
Vigilar sistema nefro-urinario (detección precoz de insuficiencia renal).	<ul style="list-style-type: none"> • Control de la primera micción: si hematuria, avisar. En caso de retención: sondaje vesical. • Control de diuresis según necesidad.
Restablecer el sistema nutricional metabólico. (procurar un balance adecuado).	<ul style="list-style-type: none"> • Probar tolerancia de líquidos y comenzar con dieta habitual, así como medicación oral si precisa. Si anestesia general seguir las pautas de tiempo indicadas por anestesia. • Valorar retirada de vía venosa.
Vigilar sistema neurológico (detectar alteraciones neurológicas post procedimiento).	<ul style="list-style-type: none"> • Identificar toda alteración física o cognitiva de origen neurológico.
Control del dolor y ansiedad según necesidad.	<ul style="list-style-type: none"> • Valorar nivel de dolor y/o ansiedad. • Información adecuada. • Administrar analgésicos s/n bajo prescripción médica.
Educación sanitaria (informar al paciente sobre tipo de vida, dieta medicación a seguir).	<ul style="list-style-type: none"> • Proporcionar información oral y escrita sobre: cuidados de la zona de punción, toma de medicación si precisa, dieta especial si necesita, comienzo de ejercicio físico, y revisiones periódicas.

32.6 Complicaciones^(5,8)

- Posible hipertensión arterial postdilatación.
- Reestenosis: del 85% al 35% en niños de hasta dos años, y del 10% de dos años en adelante.
- Aneurisma en 1,5% de casos.
- Lesiones femorales en un 8% de los casos.
- Hemorragia en zona de punción.

Bibliografía

1. Campbell J. Natural history of coarctation of the aorta. *Br Heart J* 1970; 32:633-640.
2. García L. Coartación de aorta e interrupción del arco aórtico. En *Protocolos diagnósticos y terapéuticos en Cardiología Pediátrica*. Sociedad Española de Cardiología: Pediatría y Cardiopatías congénitas. 2003.
3. Schuster SE, Gross RE. Surgery for coarctation of the aorta: A review of 500 cases. *J Thorac Cardiovasc Surg* 1962; 43:54-70.
4. Pan M, Suarez de Lezo J, Romero M, Segura J, Ojeda S, Pavlovic D, Medina A, Mesa D, Lafuente M, Tejero I, Fernández-Dueñas J, Delgado A. "Manual de cardiología intervencionista" SEC 2005, 25, 373-391".
5. Fawzy Me, Dunn B., Galalo, Wilson N., Shikh A., Sriram R.: Balloon Coarctation Angioplasty in adolescents and adults, early and intermediate results. *Am Heart J*. 1992; 124: 167-171.
6. Ledesma VM, Acosta VJ, Munayer CJ, Salgado EJ, Arias ML, Soberanis TC: Angioplastia transluminal percutánea en coartación aórtica: resultados a corto y medio plazo. *Arch Inst Cardiol Mex* 1991; 61: 53-58.
7. Palacios RJ, Puente LF, Dávila BA, Mendirichaga OR, Uribe LA, Enríquez CC, et al: Angioplastia transluminal percutánea con catéter balón en coartación aórtica nativa. Experiencia a largo plazo. *Arch Inst Cardiol Mex* 1995; 65(4): 237-244.
8. Giovanni J, Lip G, Osman K, Mohan M, Islim Y, Gupta J et al. Percutaneous balloon dilatation of aortic coarctation in adults. *Am J Cardiol* 1996; 77: 435-439.
9. Bermudez-Cañete R. Coartación de Aorta: posibles soluciones a un complejo problema. *Rev Esp Cardiol* 2005; 58: 1010-1013.