

CAPITULO X

OTROS DISPOSITIVOS USADOS EN EL LABORATORIO DE HEMODINÁMICA

TEMA 36

MARCAPASOS TRANSITORIOS

AUTORES:

Cristina Julia Nicolas-Martí, Natalia Jiménez Gómez, Begoña Calonge Arabaolaza, María Dolores Gómez Rufete.
Unidad de Hemodinámica. Hospital Montepríncipe. Madrid.

36.1 Introducción: Indicaciones

Los marcapasos son sistemas electrónicos cuyo fin, es iniciar el latido cardíaco cuando el sistema eléctrico intrínseco del corazón no sea el adecuado para garantizar un buen gasto cardíaco para el paciente. Pueden utilizarse de forma temporal (hasta que se consigue corregir la alteración responsable del trastorno en la conducción),o de forma permanente (si la alteración persiste). En este capítulo nos vamos a centrar en los marcapasos transitorios o temporales.

Las indicaciones las vamos a clasificar en dos grupos, según sean terapéuticas o diagnósticas.

Indicaciones terapéuticas:


- Tratamiento de arritmias (bradiarritmias, taquiarritmias..) en aquellos pacientes que presentan arritmias con compromiso hemodinámico, que se estén tratando con fármacos y no responden al tratamiento. En casos de bradiarritmias el fin de implantar un marcapasos transitorio va a ser aumentar la frecuencia ventricular y, de esa forma el gasto cardíaco. De forma alternativa, se podrá utilizar la sobreestimulación eléctrica de un marcapasos, para producir una disminución de un ritmo ventricular o supraventricular rápido que puedan suponer un riesgo al paciente (podremos así prevenir latidos ectópicos producidos por una frecuencia lenta o “capturar” un foco ectópico para que así prime el ritmo natural del corazón).
- Fracaso de marcapasos permanente.
- Soporte del gasto cardíaco tras la cirugía cardíaca y tratamiento eficaz de los trastornos de la conducción que se pueden presentar tras una cirugía de este tipo.

Indicaciones diagnósticas:

- En los estudios electrofisiológicos: se utilizan unos electrodos especiales para inducir arritmias en pacientes con taquiarritmias recurrentes, de tal forma que el electrofisiólogo puede estudiar en profundidad la arritmia y así determinar el tratamiento adecuado para el paciente.

- Paciente con bloqueo completo de rama izquierda a quien se le va a realizar un cateterismo derecho y presenta una condición en la cual un bloqueo completo transitorio puede ser peligroso, por ejemplo en pacientes con estenosis aórtica severa.

36.2 Material. Descripción y preparación



El marcapasos transitorio está formado por:

Un generador:

Mando regulador de la intensidad de salida. Una vez colocado el marcapasos se comienza a elevar la intensidad hasta que aparece en el monitor de registro cardíaco la espícula originada por el marcapasos seguida por un QRS ancho, propio de una estimulación ventricular. La intensidad necesaria para que se desencadene este complejo se denomina Umbral de Excitación. Generalmente, cuando un marcapasos interno está bien situado, el umbral de excitación es inferior a 1 mA. Seguidamente elevaremos la intensidad hasta el doble del umbral, para garantizar que en ningún caso será insuficiente. No es conveniente subirla más del doble porque corremos el riesgo de dañar la pared cardíaca.

Mando regulador de la frecuencia. Con él determinamos la cifra que representa en número de veces que el marcapasos funciona (o dispara) por minuto. Si éste mantiene un ritmo aceptable situaremos el mando sobre las cincuenta sístoles por minuto, para que no interfiera en la actividad cardíaca, pero sí esté preparado para tomar el relevo si ésta falla. Si el paciente no es capaz de mantener una frecuencia suficiente se la subiremos nosotros artificialmente hasta donde consigamos mantener un gasto cardíaco adecuado. A este respecto es conveniente saber que, al no estimularse más que ventrículo (salvo en los secuenciales), el volumen de eyección se ve reducido en un 20% como consecuencia de la falta de aporte auricular. El incremento más significativo del gasto se produce con frecuencias de 80-90 impulsos/min. pero esto eleva el consumo miocárdico de oxígeno, por lo que, por regla general, no se deben sobrepasar frecuencias de 70-80 impulsos/min.

Interruptor on/off. Tiene, para la posición en on, una tapa que impide que se desconecte accidentalmente.

Control de sensibilidad. Regula la eficiencia del marcapasos para detectar la actividad eléctrica intrínseca. Se mide en milivoltios y se ajusta para permitir que el marcapaso controle por demanda (sólo dispara cuando no percibe actividad eléctrica) o control asincrónico (fijo), una frecuencia mantenida cualquiera que sea la frecuencia del latido cardíaco intrínseco. Su posición natural es con sensibilidad alta (lo que se denomina “a demanda”).

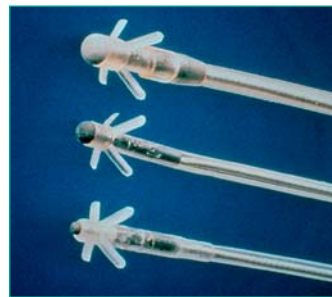El generador del marcapasos o pila, genera una corriente eléctrica que se transmite por el electrocáteter y llega hasta el electrodo, que es el componente en contacto directo con el corazón del paciente. Este estímulo produce la despolarización miocárdica y, posteriormente, el estímulo vuelve al generador y completa así el circuito eléctrico (los marcapasos transitorios son circuitos eléctricos). La energía la proporciona una pila alcalina de 9 voltios que se aloja en el generador.

El electrocatéter:

El electrocatéter puede ser intravenoso o epicárdico. En el primer caso, el proximal o positivo, que se sitúa 1 cm por encima del extremo negativo creando un área catéter presenta dos electrodos: el distal o negativo se sitúa en el extremo del catéter y es el que está en contacto directo con el corazón (generalmente en la aurícula o ventrículo derecho), y el sensitiva entre ambos. El positivo se conecta a la terminal positiva del generador y la negativa se conectará con la parte negativa (puede conectarse directamente o a través de un cable de conexión). El impulso eléctrico va a fluir del electrodo negativo al positivo.

En la vía epicárdica los electrodos se suturan al epicardio durante la cirugía cardíaca.

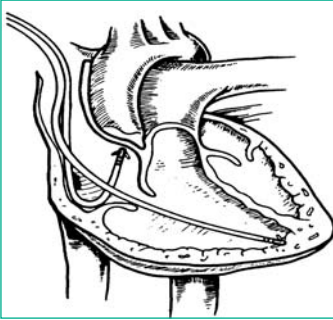
En situaciones de emergencia se puede recurrir al marcapasos transitorio transcutáneo, que estimula al corazón de forma indirecta a través de dos electrodos cutáneos grandes que se sitúan anterior y posterior al tórax. (este procedimiento es rápido y seguro, no invasivo, y que resulta de fácil manejo para la enfermería), o recurrir al marcapasos transitorio transtorácico.



Electrocatéteres intravenosos con métodos de fijación

36.3 Desarrollo del procedimiento (técnica)

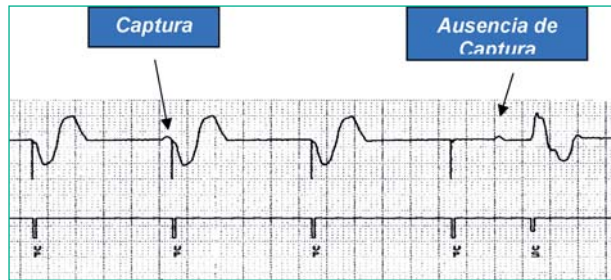
La implantación de los *marcapasos transitorios intravenosos* consiste en la colocación de un electrocatéter a través de una vena que, generalmente consiste en yugular interna, subclavia o femoral, hasta situarse a la aurícula o ventrículo derecho. Se realiza a través de monitorización ECG estándar y/o mediante la visión directa con escopia. El paciente posición supina, si es necesario se rasura o corta el vello. Aplicar antiséptico sobre el punto de punción en círculos de dentro a fuera: Mantener campo estéril y abrir el material. Antes hemos de tener conectado el cable puente al generador y conectar los polos positivos y negativos de forma correcta. Este cable nos va a permitir mayor movilidad entre el catéter electrodo y el generador, disminuyendo el riesgo de desplazamiento del catéter de forma accidental. Se administra anestesia local por parte de médico y se punciona la vena mediante la técnica de Seldinger, se coloca un introductor venoso y a través del mismo introducimos el electrocatéter. Conforme el catéter avanza, en el registro del monitor deben aparecer ondas P grandes y complejos QRS pequeños al llegar a la aurícula derecha y, cuando se alcanza el ventrículo derecho las ondas P son más pequeñas y los complejos QRS más grandes. Evaluar al paciente si detecta dolor en la mandíbula (si no estamos trabajando bajo control radiológico) y dolor en el oído, lo cual indica que el catéter en lugar de canalizar la vena cava superior y seguir el trayecto adecuado, ha alcanzado el cuello. Con el electrodo en su sitio se conectan los alambres del electrodo al cable puente alineando los polos positivo y negativo. Ajustar el generador (frecuencia, salida y sensibilidad). El médico sutura el catéter al punto de punción. Mantener el punto de punción limpio y seco mediante las curas adecuadas. Fijar el generador y colocar la tapa del generador que va a evitar el cambio accidental de los parámetros fijados. Vigilar constantes vitales del paciente y solicitar radiografía de tórax para verificar la posición del electrocatéter. Realizar electrocardiograma derivaciones.



Los *marcapasos transitorios epicárdicos* son aquellos que se colocan de forma rutinaria en las cirugías cardíacas. Los catéteres se suturan al ventrículo y en ocasiones a la aurícula y, se deja por fuera de la piel (a través de la esternotomía) la parte distal del catéter. Si se dejan en las dos cámaras del corazón, los cables auriculares se sitúan subcostalmente a la derecha del corazón y los catéteres ventriculares salen en la misma zona pero a la izquierda del corazón. Pasados unos días, estos cables pueden ser retirados tirando de ellos con suavidad, siendo mínimo el riesgo de sangrado

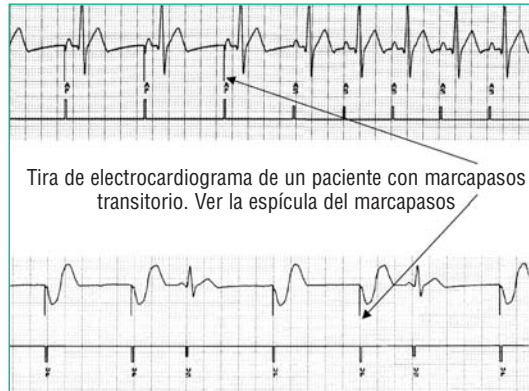
En la instauración del *marcapasos transitorio transcutáneo* tendremos monitorizado al paciente, obtenemos una tira de ritmo basal del paciente y se registran las constantes del paciente : Si es necesario, afeitar o cortar el vello sobre las áreas donde se van a colocar los electrodos. Colocar el electrodo marcado como positivo o “apex” sobre la parte anterior izquierda del tórax a nivel del cuarto espacio intercostal justo a la izquierda del esternón (no se debe colocar sobre el músculo pectoral mayor ya que puede producir molestias al paciente). Colocar el segundo electrodo marcado como negativo o “ espalda” sobre el dorso del paciente, en la región subescapular izquierda. Conectar los electrodos al generador del marcapasos. Ajustar la salida casi a la mitad y observar la captura del marcapasos en el monitor cardíaco. Si no la vemos, aumentar la salida hasta que aparezca. Si se observa captura nada más conectar el generador se debe reducir la salida del estímulo hasta que desaparezca e ir incrementándola de forma gradual hasta que veamos la captura. Normalmente se puede ajustar la salida a 10% por encima del nivel donde se observa la captura, y así protegemos al paciente de una estimulación excesiva que le pudiera producir molestias. Verificar constantes vitales en el paciente.

En situaciones de urgencias también podemos recurrir a instalar un *marcapasos transitorio transtorácico* insertando el electrocatéter a través de una aguja transtorácica hasta llegar al ventrículo derecho. Conectaremos los terminales del electrocatéter al generador de igual forma que el procedimiento anterior.



63.4 Cuidados durante y después del procedimiento

OBJETIVO (CAUSA JUSTIFICADA)	ACTIVIDADES DE ENFERMERÍA PARA LOGRAR EL OBJETIVO
Valorar el estado actual del paciente para evitar y/o detectar precozmente las posibles complicaciones intraoperatorias o postoperatorias.	<ul style="list-style-type: none"> • Conocer H^a clínica y diagnóstico médico para conocer enfermedades subyacentes, medicación y alergias. • Planificar cuidados
Disminuir la ansiedad producida por ambiente desconocido, procedimiento...	<ul style="list-style-type: none"> • Valorar conocimiento del paciente acerca del procedimiento y su estado emocional. • Presentarse a uno mismo y a otros miembros del equipo. • Corregir cualquier información o creencia errónea. • Proporcionar seguridad y bienestar. • Administrar ansiolítico previo al procedimiento.
Ofrecer apoyo a la familia.	<ul style="list-style-type: none"> • Escuchar inquietudes, sentimientos y preguntas. • Reafirmar o aclarar dudas acerca del procedimiento.
Verificar la correcta preparación física del procedimiento.	<p>Comprobar:</p> <ul style="list-style-type: none"> • Rasurado de zonas de acceso. • Vía venosa.
Preparar al paciente en la mesa de exploraciones.	<ul style="list-style-type: none"> • Toma de constantes vitales y registro de las mismas • Aplicar dispositivos confort.
Valoración del dolor (localización, irradiación e intensidad)	<ul style="list-style-type: none"> • Detectar nivel del dolor mediante escala análoga-visual (del 1 al 10). • Tratar el dolor según su etiología (analgésicos, vasodilatadores, oxígeno...). • Explicar los métodos de alivio del dolor como la distracción, la relajación progresiva y la respiración profunda.
Asegurar asepsia	<ul style="list-style-type: none"> • Preparación del campo quirúrgico estéril e instrumentación siguiendo las normas universales.
Control de la zona de punción.	<ul style="list-style-type: none"> • Colocación de apósito • Valoración de la zona de punción(sangrado, hematoma, dolor, calor...)
Realizar registros de enfermería	<ul style="list-style-type: none"> • Complimentar registros planificados de constantes vitales y todo cuidado administrado durante el procedimiento. • Elaborar informe de cuidados post para las enfermeras de hospitalización .
Dar educación sanitaria	<ul style="list-style-type: none"> • Proporcionando información oral y escrita acerca de los cuidados a seguir, para evitar complicaciones postprocedimiento y las derivadas de hábitos no saludables.



36.5 Complicaciones

La colocación de un marcapasos transitorio puede estimular músculos (si genera dolor, será necesario desplazar el electrodo para alejarlo del músculo pectoral sin alterar el control del ritmo cardiaco), causar neumotórax (Si se observan signos de neumotórax se debe comunicar al médico y realizar radiografía de tórax y preparar material para drenar el neumotórax mediante un trócar torácico conectado a un drenaje con aspiración), latidos ectópicos (si los alambres del marcapasos irritan el miocardio aparecen estos latidos, como contracciones ventriculares prematuras. Si esto ocurre, notificarlo al médico y administrar medicación prescrita), perforación ventricular (es una complicación rara pero que puede causar taponamiento cardiaco y comprometer la vida del paciente. Vigilar signos de taponamiento como hipotensión arterial, intranquilidad, pulso paradójico, hipo que coincide con la estimulación del marcapasos...si esto aparece comunicar de urgencia al médico y preparar material para pericardiocentesis o para intervención quirúrgica) y perforación de otros órganos (En la técnica transtorácica la aguja puede perforar estómago, hígado o diafragma. Si esto ocurre, el paciente muestra signos de choque y será necesario intervención quirúrgica. Si perfora el diafragma el paciente presentara aliento corto).

Bibliografía

1. Peter Lawin (1986). "Trastornos bradicárdicos del ritmo en Cuidados Intensivos". Editorial Salvat. Barcelona.
2. Sanz, G.A. (1988). "Arritmias cardíacas" en Ferreras/Rozman "Medicina Interna". Editorial Doyma. Barcelona.
3. Desmond G. Julián (1990). "Cardiología". Editorial Doyma. Barcelona.
4. Smeltzer, Suzanne y Bare, Brenda (1992). "Tratamiento de pacientes con complicaciones de cardiopatía" en Brunner y Suddarth "Enfermería Médico-Quirúrgica". Editorial Interamericana. México.
5. García, S. (1984). "Parada cardíaca: fisiopatología y tratamiento" en Ruza, F. "Cuidados intensivos pediátricos". Ediciones Norma. Madrid.
6. R. Rullière-D. Safran (1979). "ABC de cuidados cardiológicos". Editorial Toray-Masson. Barcelona.
7. Oto Cavero, Isabel et al (1990). "Alteraciones de la función eléctrica del corazón" en "Enfermería Médico-Quirúrgica". Editorial Salvat. Barcelona.
8. Lewis , Judith (1994). "Procedimientos de cuidados críticos". Editorial Manual Moderno. Bogotá