

CAPITULO VI

PROCEDIMIENTOS INTERVENCIONISTAS VALVULARES PERCUTANEOS

TEMA 23

VALVULOPLASTIA AÓRTICA Y PULMONAR

AUTORES:

Victoria Pazos Seco, Consuelo González Arteaga, M^a Isabel Paz Iglesias, Teresa Losada Ruiz.

Unidad de Cardiología Intervencionista. Hospital Juan Canalejo. A Coruña.

23.1 Valvuloplastia aórtica

23.1.1 Introducción. Indicaciones

La estenosis aórtica (EAo.) es una enfermedad que obstruye el flujo de salida de ventrículo izquierdo hacia la aorta ascendente¹.

La valvuloplastia aórtica percutánea (VPAo.) se inició con Lababidi en 1984 en pacientes con estenosis aórtica congénica, en un estudio de 23 casos², pero fue en el año 1985 cuando Letac y Cribier realizaron la primera VPAo con balón en un paciente con EAo degenerativa³. La obstrucción puede ocurrir en tres niveles: *supravalvular*, *valvular* y *subvalvular*, pero sólo la lesión valvular prioritariamente y la subvalvular tienen indicación de valvuloplastia.

La EAo. **valvular** tiene diferentes etiologías:

Congénita. La válvula unicúspide puede originar una obstrucción severa en la infancia y dar lugar a una evolución fatal en el primer año de vida. La bicúspide es la más frecuente, predomina en el varón y suele dar manifestaciones a los 40-50 años. Esta malformación produce un flujo que lesiona las valvas, generando fibrosis-calcificación, la tercera malformación es la producida por una válvula tricúspide cuyas valvas sigmoideas, presentan fusión comisural y tendencia a fibrosis-calcificación.

Adquirida. Se puede subdividir en dos grupos: reumática y degenerativa. Esta última es la causa más frecuente de EAo. en el adulto y su incidencia va en aumento en la población occidental debido al aumento de la esperanza de vida, otras causas menos frecuentes son la enfermedad de Paget, I. Renal terminal⁴ etc.

Graduación de la estenosis⁴:

La severidad de la estenosis dependerá del área de apertura de la válvula (tabla 1)

| Severidad de la estenosis | Área valvular (cm ²) | Índice de AVA (cm ² /m ²) |
|---------------------------|----------------------------------|--|
| Leve | >1,5 | >0,9 |
| Moderada | >1 a 1,5 | >0,6 a 0,9 |
| Grave | ≤1 | ≤0,6 |

Tabla 1

23.1.2 Indicaciones

Se considera **indicación de VPAo.** los pacientes con EAo. valvular severa, válvula flexible y ausencia de regurgitación que presentan síntomas y pacientes asintomático con válvula favorable y estenosis con un grado de obstrucción superior a 70 mmHg. Los pacientes con válvula calcificada con insuficiencia significativa serían candidatos a cirugía⁵. El seguimiento confirma la baja efectividad de la VPAo. por el alto índice de reestenosis y sus indicaciones están limitadas a: pacientes con EAo severa en shock cardiogénico o con insuficiencia cardiaca severa refractaria, como puente a la cirugía de sustitución valvular, en pacientes con edad superior a 90 años y como técnica paliativa en pacientes con enfermedades graves no cardíacas (I. renal, I. hepática, neoplasias)⁶.

La valvuloplastia aórtica en niños tiene mejores resultados y se utiliza para diferir en lo posible la edad de reparación quirúrgica.

Las indicaciones más habituales son presencia de:

- Gradiente de presión transvalvular > 50 mmHg o EAo crítica (ductus dependiente) y la reestenosis postvalvulotomía quirúrgica o percutánea en ausencia de IAo.

En general, el procedimiento intervencionista es el tratamiento de elección de la EAo aislada, especialmente en el neonato y lactante⁷.

En estos momentos se está valorando el reemplazo valvular percutáneo por medio del implante en la aorta de un stent valvulado montado sobre un balón, pero aún existe poca experiencia en este tipo de tratamiento. Cribier realizó en el 2002 la primera implantación de válvula aórtica en humanos⁸.

23.1.3 Material. Descripción y preparación

Introduccion arterial con válvula hemostática adecuado al catéter balón, la válvula evitará el sangrado durante los intercambios de guías y catéteres. Existen de diferentes longitudes.

Las guías, en teoría pueden usarse de cualquier tipo, pero para el sondaje y manipulación de catéteres es preferible el uso de guías en J para evitar el daño vascular y guías de alto soporte que aporten rigidez al catéter balón. Para sondar la válvula se usan de 0,014 a 0,038" dependiendo de la lesión y generalmente se utiliza una guía recta.

Para la valvuloplastia se utiliza la guía de intercambio superrígida 0,014-0,038" tipo Amplatz. ó similar.

El catéter diagnóstico para sondar la válvula es del tipo, Pigtail, Multiuso, Amplatz derecho y para la ventriculografía izquierda el Pigtail.

Los catéteres balón para valvuloplastia, son de doble luz, una vía para inflar y desinflar el balón y otra para insertar el catéter a través de la guía. Los balones son de polietileno, con una longitud de 3 a 6cm. y un diámetro de 10 a 25mm., y llevan unas marcas radiopacas en los extremos. En general para las mujeres la máxima medida es de 20mm., y 23mm. para los hombres. El uso de la técnica de doble balón con un calibre menor tiene la ventaja que los inflados y desinflados son más rápidos, tienen menor perfil y facilitan el acceso vascular, en pacientes con enfermedad vascular periférica y en niños. La medida del balón para la VPAo. depende del orificio valvular y del anillo aórtico, con una relación balón /anillo: 1/1.

El balón se prepara con una mezcla de contraste y suero salino al 50% para permitir su visualización, con la precaución de eliminar todo el aire debido a la posibilidad de ruptura accidental.

23.1.4 Desarrollo del procedimiento (técnica)

Mediante punción de ambas arterias femorales por vía percutánea e introducción de la guía hasta atravesar la válvula aórtica, y colocación de los balones para dilatar la válvula.

Técnica:

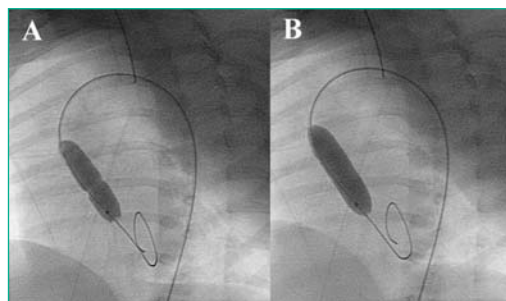
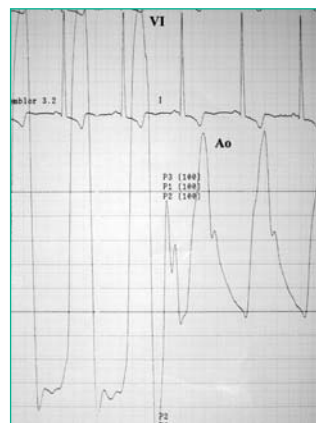
Se realiza cateterismo derecho e izquierdo con registro de presiones (Figura 1), gasto cardiaco, ventriculografía izquierda, aortografía, y ecografía, para valorar el gradiente transvalvular, medir su área y definir el diámetro del balón a utilizar en base a su anillo.

Figura 1: Registro de presiones en retirada desde ventrículo izquierdo (VI) a aorta (Ao) en un paciente con E.Ao severa.

Se administra heparina al paciente según protocolo. A continuación se introduce la guía de alto soporte de intercambio en "J" hasta el ventrículo izquierdo, para insertar sobre ella el catéter balón hasta la válvula aórtica y proceder a su inflado (Figura 2), con contraste diluido y bajo control fluoroscópico.

El uso de balones largos facilita la estabilidad durante el inflado, el cual debe de ser rápido y debe conseguir la disminución ó desaparición de la muesca. Durante el inflado suele caer la presión arterial y puede ser mal tolerada. A continuación se retira el balón y sin mover la guía, se introduce un catéter diagnóstico para valorar el gradiente, calcular el área y descartar insuficiencia aórtica. Pueden ser necesarios varios inflados, de diámetros de balón progresivos.

Figura 2: Inflado del balón durante la valvuloplastia aórtica. A: A baja presión, se observan muescas en la posición de la válvula estenótica. B: Inflado completo, con desaparición de la muesca.



Numerosos estudios sobre la dilatación de la EAo. calcificada en adultos sugieren una moderada mejoría en el gradiente y área valvular, pero una alta tasa de reestenosis.

Se considera éxito cuando el aumento del área valvular es $> 0,5$ a $0,8 \text{ cm}^2$ y el gradiente residual es $<$ de $60 \pm 24 \text{ mmHg}$ a $30 \pm 14 \text{ mmHg}$ acompañado de un aumento del gasto cardíaco⁶.

23.1.5 Complicaciones

Las complicaciones en todas las series alcanzan hasta al 23% de los pacientes. Entre ellas destacan: 5% de mortalidad, 6% de daño vascular periférico, 5% de accidentes vasculares cerebrales, 2,2% de fenómenos embólicos, 1,4% de perforación ventricular y 1,2% de reemplazo valvular urgente. La complicación más frecuente es el daño vascular local que requiere reparación quirúrgica urgente en un 5,7% de los pacientes^{6,9}.

23.2 Valvuloplastia pulmonar

23.2.1 Introducción. Indicaciones

La estenosis de la válvula pulmonar (EVP) es una patología de origen congénito, representa el 10% de las cardiopatías congénitas y hasta el 20% cuando se asocia a otras formas de obstrucción del tracto de salida del Ventrículo Derecho. La técnica de la valvuloplastia pulmonar percutánea (VPP) fue iniciada en 1951, por Rubio Alvarez y cols y a pesar de que sus orígenes se remontan a más de 50 años, es a partir de la década de los años ochenta cuando adquiere el impulso actual, con el desarrollo de los catéteres balón aplicables a estenosis cardíacas y cardiopatías congénitas. En 1982 Kan fue el primero en describir un caso de valvuloplastia con catéter balón y desde entonces la técnica ha quedado prácticamente estandarizada, con pocas modificaciones a lo largo de los años¹⁰.

Las indicaciones para la VPP se basan en el estudio ecocardiográfico, que aporta información sobre el gradiente transpulmonar, existencia de anomalías congénitas y anatomía de la válvula pulmonar, incluyendo: flexibilidad, engrosamiento, forma y diámetro del anillo. Se considera indicación de VPP la presencia de un gradiente⁹ transpulmonar hemodinámico $> 35 \text{ mmHg}$ y/o presión de V.D $> 50 \text{ mmHg}$ ó relación VD / Ao $> 0,5$. Es la primera elección terapéutica en todas las edades. En pediatría en caso de estenosis crítica se debe realizar en los primeros días de vida, después de conseguir la estabilidad hemodinámica, y en casos de estenosis de grado leve o moderado se puede diferir el procedimiento a edades por encima del año de vida. Los excelentes resultados, la baja tasa de complicaciones, y la sencillez de la técnica han permitido ampliar sus indicaciones. En válvulas de tipo displásico con hipodesarrollo significativo del anillo o importante afectación supraavalvular, la cirugía ofrece mejores resultados⁷.

23.2.2 Material. Descripción y preparación

La preparación del material se realiza de forma meticulosa e individualizada, con objetivo de agilizar el procedimiento y conseguir una mayor eficacia.

Los introductores serán adecuados al catéter balón a utilizar.

Los catéteres diagnósticos, serán del tipo Berman de Presión y Angiograficos.

Las guías usadas son de 0,035-260 cm “J”, tipo Amplatz o Back-Up, que ofrecen mayor rigidez para el acceso y mejor estabilidad para el intercambio del catéter e inflado. En pediatría, para sondar la válvula se utilizan guías generalmente rectas de 0,014 a 0,035cms dependiendo de la lesión. Para la valvuloplastia, las guías son de 0,014 a 0,035cms, de alto soporte, y generalmente en “J” para evitar lesiones dístales.

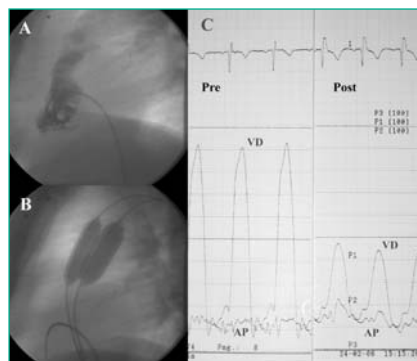
Los catéteres de dilatación en general son de tipo coaxial, de doble luz con balón distal. Su luz externa sirve para inflar y desinflar el balón y la interna permite el paso del catéter a través de la guía, y facilita la progresión y colocación de los mismos. Las medidas de su diámetro en adultos oscilan entre 15 a 20 mm, necesitando casi siempre dilatación secuencial con balones de diámetro progresivo. Es habitual el uso de doble balón, para conseguir la relación balón / anillo deseada. En pediatría, se deben utilizar catéteres de bajo perfil, que permiten alcanzar inflados óptimos, con sistemas de acceso vascular adecuado para su edad. En neonatos es frecuente utilizar material de ACTP.

Contraste: Los inflados del catéter deben realizarse con mezcla baja en contraste, porque tienen una velocidad de desinflado menor a lo habitual⁷.

23.2.3 Desarrollo del procedimiento. Técnica

El procedimiento se realiza por vía venosa femoral derecha, en caso de técnica de doble balón se canalizan dos vías femorales. Opcionalmente se monitoriza la presión arterial directa. Canalizadas las vías se administra heparina según protocolo, (100UI/Kg). Inicialmente se realiza cateterismo derecho para medir el gradiente transpulmonar y hacer ventriculografía derecha en proyección OAD craneal y lateral izquierda para la medición del anillo pulmonar y elegir el tamaño de los balones. Posteriormente se avanza el catéter Berman de presión, hasta la rama pulmonar, preferentemente la izquierda, ya que tiene mayor soporte. Por el catéter se introduce guía 0,035 “J” de alto soporte. Se elige un catéter balón cuyo diámetro será un 20% mayor que el anillo pulmonar a tratar o relación balón/anillo, 1/3 veces el diámetro del mismo, medido en la ventriculografía en proyección lateral en telediástole. A continuación se posiciona el balón centrado en la válvula, y se infla hasta la desaparición de la muesca. El inflado dura pocos segundos y la tolerancia clínica suele ser buena. Se retira el balón sin mover la guía y se introduce el catéter Berman de presiones, para medir de nuevo el gradiente transpulmonar. En caso de no conseguir un resultado adecuado, se vuelve a repetir la dilatación con un catéter de diámetro progresivo ó doble balón. Finalizado el proceso se repite la ventriculografía derecha para valorar resultados angiográficos y descartar complicaciones. Los resultados son inmediatos aceptándose como criterio de éxito de la VPP un gradiente transpulmonar < 30 mmHg y una presión del VD < 50 mmHg o relación VD/Ao < 0.4.

Figura 3: Valvuloplastia Pulmonar. (VPP) A) Ventrículo Derecho (VD) proyección lateral pre-valvuloplastia. B) inflados de los balones durante la valvuloplastia C) Registro de presiones del VD y Arteria pulmonar pre y post VPP.



23.3 Cuidados de enfermería

Además de los cuidados descritos en el tema 15 del Cateterismo Cardíaco se deben administrar los siguientes.

23.3.1 Cuidados de enfermería durante el procedimiento

| OBJETIVO (CAUSA JUSTIFICADA) | ACTIVIDADES DE ENFERMERÍA PARA LOGRAR EL OBJETIVO |
|---|---|
| Valorar el dolor y bienestar del paciente durante el procedimiento especialmente durante el inflado del catéter balón. | <ul style="list-style-type: none"> • Administrar la analgesia o sedación requerida bajo prescripción médica. • Valorar que el nivel de sedación y analgesia sea el adecuado. |
| Preparar al paciente en la mesa para el procedimiento y asegurar control exhaustivo, bienestar físico y evitar lesiones. | <ul style="list-style-type: none"> • Monitorizar ;el ECG, TA, Sat de O2 y temperatura s/n • Colocar dispositivos confort/protección y sujeción. • Colchón térmico u otros sistemas de aporte de calor sobre todo en neonatos. |
| Vigilar sistema cardiocirculatorio(prever o tratar reacciones vagales, arritmias, o cualquier complicación de desestabilización hemodinámica). | <ul style="list-style-type: none"> • Controlar: ECG, FC, TA. • Comprobación de pulsos periféricos (en las 4 extremidades) • Controlar y adecuar si fuera preciso la fluidoterapia, sobre todo en pacientes con insuficiencia cardíaca o niños. • En neonatos control de la Temperatura. |
| Vigilar sistema respiratorio (evitar alteraciones respiratorias derivadas de la sedación, medicación etc). | <ul style="list-style-type: none"> • Controlar FR, ritmo y Sat de O2. |
| Asegurar asepsia. | <ul style="list-style-type: none"> • Preparación de la mesa y campo quirúrgico estéril siguiendo medidas universales |
| Instrumentar el procedimiento(conseguir un resultado óptimo, rápido y sin complicaciones). | <ul style="list-style-type: none"> • Preparación del campo y material estéril. • Colaborar en las técnicas que conformen el desarrollo del procedimiento, como administración de contraste, medicación, introducción de guías etc., • Comprobar y preparar el material específico, según instrucciones específicas proporcionadas por el fabricante. |
| Control hemostático de la zona de punción. | <ul style="list-style-type: none"> • Realizar hemostasia por técnica manual, mecánica o mediante dispositivo, y colocación de apósito compresivo siguiendo el protocolo establecido. • En niños mantener la sedación durante la hemostasia. |
| Mantener el grado de anticoagulación protocolizada para evitar tromboembolismos. Suministrar soporte farmacológico para analgesia, sedación, y toda medicación necesaria o establecida. | <ul style="list-style-type: none"> • Administrar la heparina sistema prescrita, y mantener mediante controles de ACT la coagulación en el rango óptimo. • Además de cuanta medicación fuera necesaria para su restablecimiento o control del dolor. |

23.3.2 Cuidados de enfermería post valvuloplastia Aórtica y Pulmonar

| OBJETIVO (CAUSA JUSTIFICADA) | ACTIVIDADES DE ENFERMERÍA PARA LOGRAR EL OBJETIVO |
|--|--|
| Vigilancia del sistema cardiocirculatorio (mantener estabilidad hemodinámica, vigilando; sangrado, hematoma, isquemia de la extremidad afecta, así como reacción vagal, arritmias, etc). | <ul style="list-style-type: none"> • Control de constantes vitales cada 15' durante la primera hora, después cada 3h. • Inmovilización absoluta de la extremidad puncionada, un mínimo de 3 h. según sistema de hemostasia empleado. • Reposo relativo en cama hasta el día siguiente. • Comprobar zona de punción (en especial signos de sangrado o hematoma, temperatura, color y pulsos distales a la punción). |
| Vigilar sistema nefro-urinario(detección precoz de insuficiencia renal). | <ul style="list-style-type: none"> • Control de la primera micción: si hematuria, avisar. En caso de retención: sondaje vesical. • Control de diuresis s/n. |
| Restablecer el sistema nutricional metabólico. (procurar un temprano restablecimiento.) | <ul style="list-style-type: none"> • Probar tolerancia de líquidos y comenzar con dieta habitual, así como medicación oral si precisa. Si anestesia general seguir las pautas de tiempo indicadas por su médico anestesista. • Valorar retirada de vía venosa. |
| Vigilar sistema neurológico (detectar alteraciones neurológicas post procedimiento). | <ul style="list-style-type: none"> • Identificar toda alteración física o cognitiva de origen neurológico. |
| Control del dolor y ansiedad s/n. | <ul style="list-style-type: none"> • Valorar nivel de dolor y/o ansiedad. • Información adecuada. • Administrar analgésicos s/n bajo prescripción médica. |
| Educación sanitaria (conseguir una mejor calidad de vida). | <ul style="list-style-type: none"> • Proporcionar información oral y escrita sobre: cuidados de la zona de punción , toma de medicación si precisa, dieta especial si necesita, comienzo de ejercicio físico, así como cambios que pueda experimentar y revisiones periódicas. |

23.4 Complicaciones

Las complicaciones son muy poco frecuentes. La VPPes una técnica muy segura en centros experimentados. Durante el procedimiento se pueden producir trastornos del ritmo como bloqueo auriculo-ventricular acompañado de mareos, generalmente transitorio y que no dejan secuelas. Otras, como lesión tricuspídea o perforaciones, son poco frecuentes así como la mortalidad, que es casi nula^(7,10).

Bibliografía

1. P. Swearingen, Dennis g. Ross. T. Cardiovasculares Sección tres Valvulopatías. En M. de Enfermería médico-quirúrgica 4ª Edición 2000, editado Mosby 2000. pag. 86-94.
2. Lababidi Z,Wu JR,Walls JT.Percutaneous ballon aortic valvuloplasty:results in 23 patients.Am J Cardiol. 1984;53:194-7.
3. Cribier A, Savin T, Saoudi N Rocha P, Berland J, Percutaneous trasluminal valvuloplasty of acquired aortic stenosis in elderly patients: An alternative to valve replacement Lancet 1986;1:63-7
4. José Azpitarte Almagro, Angel Alonso Gómez, F. García Gallego, J. Gonzalez Santos, J Pare Berdera, A. Tello Cap. 6 en Valvulopatías. Guías de práctica clínica Sociedad Española de Cardiología. Editores E. Marín Huerta, L. Rodríguez Padial, X. Bosch, A. Iñiguez Romo. 2000. 181-252.
5. M. Pan, J.Suárez de Lezo, M. Romero, J. Segura,S. Ojeda, D. Pavlovic, A. Medina, D. Nesa, M. Lafuente,I. Tejero, J. Fernandez-dueñas y A. Delgado. Tratamiento percutáneo de cardiopatías congénitas del adulto. Manual de cardiología intervencionista 2005. capitulo 25-373-391.
6. Ports Ta, Ta, Merrick Sh, et al. Ballon aortic valvuloplasty. En Grossman`s cardiac catheterizacion, angyography and intervencionista Sixth edition Philadelphia. Lippincott Williams & Wilkins2000; 667-683.
7. R. Bermudez-Cañete y F. Rueda-Nuñez. Tratamiento percutáneo de cardiopatías congénitas en la edad pediátrica. Manual de Cardiología intervencionista 2005.Capitulo 26-393-422.
8. Cribier A, Eltchaminoff H, Bash A, Borestein N, Ton C, Bauer F et al . Percuaneus transcatheter implantation of an aortic valve prothesis for clacific aortic stenosis : first human case descrption. Circulation.2002;106:3006-8.
9. R.A. Hernández- Antolín, C. Bañuelos, F. Alfonso, J. Escaned, M. Sabaté, R. Moreno y C. Macaya.Tratamiento percutáneo de la patología valvular:de la valvuloplastia con balón a las modernas técnicas de implante percutáneo de prótesis. Manual de cardiología intervencionista 2005.-Capitulo 24-355-372.
10. Juárez Rodriguez y cols. Valvuloplastia pulmonar con balón, experiencia de 15 años en el Centro Médico Nacional Siglo XXI, IMSS. Arch Inst Cardiol Mex 2003;73:190-196
11. Martinez Ubago JL, Figueroa A, Colman T, Lamelas R, Gallo,J I,Diaz del Rio A, et al. Valvuloplástia pulmonar percutanea con catéter-balón .Rev Esp Cardiol 1984; 37:354-8.
12. Carlos Maroto Monedero,Fernando Enriquez de Salamanca, Ignacio Herráiz Sarachaga y Juan.I.Zabala Arguelles. Guías de práctica de la Sociedad Española de Cardiología en las cardiopatas congénitas más frecuentes.Rev.Esp Cardiol 2001;54:67-82.
13. Macaya C.Perez de la Cruz JM ,Prieto J,Melgares R, Cutillas N,Santalla A,et al.Valvuloplástia trasnluminal percutanea con catéter balón en la estenosis congénita de la válvula pulmonar. Rev.Esp Cardiol 1985;38:408-14.
14. Lopez-Palop R, Moreu J ,Fernandez-Vazquez F,Hernandez R,Registro español de Hemodinámica y cardiología intervencionista. XIII Informe Oficial de la Sección de Hemodinámica y Cardiología Intervencionista de la Sociedad Española de Cardiología (1990- 2003). Rev Esp Cardiol. 2004; 57: 1076-89.