

CAPITULO XII

TÉCNICAS DE HEMOSTASIA Y CUIDADOS DE ENFERMERÍA

TEMA 41

HEMOSTASIA DE LA VÍA RADIAL

AUTORES:

Mónica Gómez Fernández, Beatriz Amoedo Fernández, Virginia Argibay Pytlik, Margarita Veiga López.
Unidad de Cardiología Intervencionista y Hemodinámica, Hospital Meixoeiro, Vigo.

41.1 Introducción

En los últimos años, la técnica transradial para el cateterismo cardíaco se ha desarrollado y expandido, favorecida por sus múltiples ventajas sobre el acceso femoral y la baja incidencia de las complicaciones¹. La característica más importante ha sido la disminución de complicaciones hemorrágicas mayores que requieran transfusiones sanguíneas o reparación quirúrgica urgente². Así mismo, permite la retirada del introductor arterial en el laboratorio de hemodinámica, inmediatamente después del procedimiento cardíaco, independientemente del tiempo de coagulación activada (ACT) o del uso de terapia antitrombótica³.

41.2 Descripción de la técnica de hemostasia radial

En la técnica convencional se utilizan tres tiras elásticas (Tensoplast®) de 10-14 cm de longitud y 5 cm de ancho y una torunda de gasa⁴. La torunda se elabora con una gasa doblada, plegándola hasta conseguir un cilindro compacto (Figura 1).

La torunda se impregna con solución yodada antiséptica y se centra en una tira elástica. Se retira suavemente el introductor con una mano y mientras con la otra se sitúa la torunda sobre la zona de punción. Se fija transversalmente a la arteria radial y otras dos tiras se colocan en aspa, sin rodear completamente la muñeca, lo que permite un adecuado retorno venoso (Figura 2).

El vendaje compresivo convencional se utiliza habitualmente por su efectividad y bajo coste, ya que aún en curva de aprendizaje, la incidencia de las complicaciones es baja⁵. A pesar de sus ventajas y su fácil aplicación, en ocasiones se producen complicaciones derivadas de pequeños fallos al realizar la hemostasia (Tabla 1).




Figura 1. Material del vendaje convencional

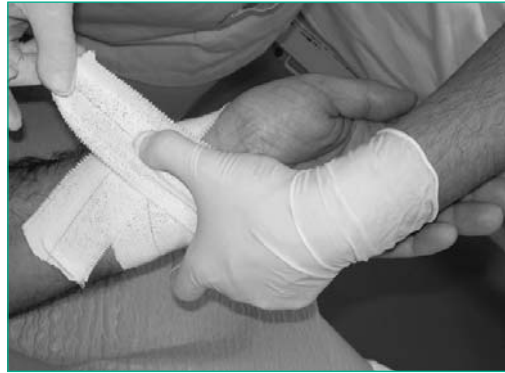

Figura 2. Colocación en cruz del vendaje

Tabla 1. Pitfalls del vendaje convencional

- Material del vendaje inadecuado: torunda blanda, tiras largas o cortas.
- Colocación de la torunda: no centrada sobre la zona de punción.
- Baja adhesión de las tiras elásticas: piel húmeda, escaso secado.
- Colocación por dos operadores; se tiende a desplazar el material.
- Compresión oclusiva: isquemia por ausencia del flujo radial.

41.2.1 Tiempos de hemostasia radial

En la literatura no se establecen tiempos de hemostasia específicos según calibre del introductor, sólo se definen según sean procedimientos diagnósticos o intervencionistas. En general, el vendaje debe dejarse el tiempo suficiente para conseguir la hemostasia sin permanecer más de lo necesario para evitar complicaciones isquémicas⁶.

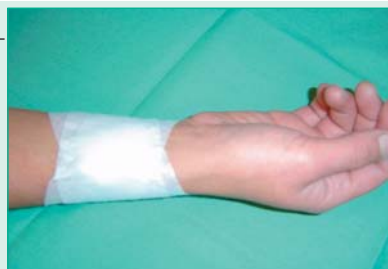Aunque en algunos laboratorios utilizan tiempos de compresión de hasta 6 horas⁷, lo más habitual son 2 horas para los diagnósticos y 4 horas en los intervencionistas⁸. Se han descrito tiempos cortos de hemostasia de una hora en diagnósticos con 4F y 5F⁹, y 2 horas en intervencionismos con 5F y 6F, manteniendo la misma seguridad y eficacia.

41.2.2. Cambio del vendaje compresivo

Una vez transcurrido el tiempo de hemostasia correspondiente se retira el vendaje compresivo y se sustituye por un apósito. Para evitar el riesgo de desplazamiento del coágulo hemostático, al permitir el paso de mayor flujo sanguíneo, se deberá realizar el cambio con algunas precauciones. Con una mano se localiza la arteria radial y se mantiene compresión manual mientras se retiran lentamente las tiras adhesivas. Se debe observar la zona de punción a la vez que se disminuye la presión manual sobre la arteria para valorar la aparición de sangrado o hematoma. Si no existe ninguna incidencia, se limpia con solución antiséptica y se coloca el apósito con una gasa y tres tiras adhesivas no elásticas (Mefix®, Hipafix®, etc...) en cruz (Figura 3).

Tabla 2. Valoración de la zona de punción

- Pulso distal palpable
- Coloración de la mano
- Retorno venoso
- Hormigueo y/o dolor
- Sangrado y/o hematoma
- Movilidad
- Vigilancia del antebrazo
- Vigilancia del dispositivo y/o vendaje

Figura 3.
Apósito radial

41.2.3. Actuaciones de enfermería en el postcateterismo transradial

Las características del cateterismo transradial facilitan las actividades que favorecen el bienestar del paciente, desde la deambulaci3n inmediata, la ingesta temprana, la autonomía del paciente sobre sus cuidados y la consiguiente disminuci3n de la ansiedad.

La vigilancia específica de la zona de punción se realiza tras la compresi3n, cada media hora, al cambio de vendaje compresivo y al alta (Tabla 2).

Las ventajas del acceso transradial favorecen la realizaci3n de procedimientos ambulatorios con alta precoz, 2 horas en diagn3sticos y 6 horas para las angioplastias¹⁰. Al alta del paciente se darán las recomendaciones adecuadas para cada procedimiento y las específicas de la punción radial.

41.3 Dispositivos de hemostasia radial. Descripci3n y uso

La elecci3n del tipo de dispositivo de hemostasia radial/cubital se hará en funci3n de las características tanto del paciente como de la zona de punción (Tabla 3).

TR-Band® (Banda compresiva de Terumo™)

Es un dispositivo en forma de pulsera de plástico transparente con dos balones que se inflan con aire utilizando jeringa de 20 cc. a trav3s de la válvula unidireccional. Tras haber colocado la marca de la pulsera (punto verde) sobre la zona de punción, se inflan los balones con 13 cc. y posteriormente se retira el introductor radial. Tiempo de compresi3n: dos horas según recomendaciones de Terumo™¹¹. (Figura 4)

Syvek Patch®

Parche hemostático de polímero N-acetilglucosamina purificado, extraído de microalgas marinas. Su mecanismo de acci3n consiste en la activaci3n plaquetaria cuando se pone en contacto con la sangre. Es importante evitar que se moje con suero heparinizado. Se han estudiado tiempos de compresi3n manual de ± 6 min. en cateterismos diagn3sticos y ± 9 min. en cateterismos terapéuticos¹². (Figura 5)

RadiStop® Radial Compresi3n System (RADI Medical Systems AB)

Dispositivo especialmente diseñado para controlar la compresi3n mecánica prolongada. Los

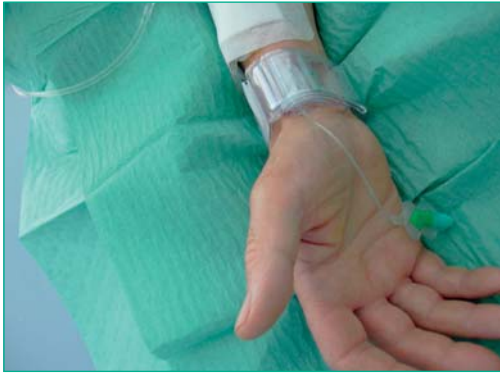

Figura 4. Tr-Band

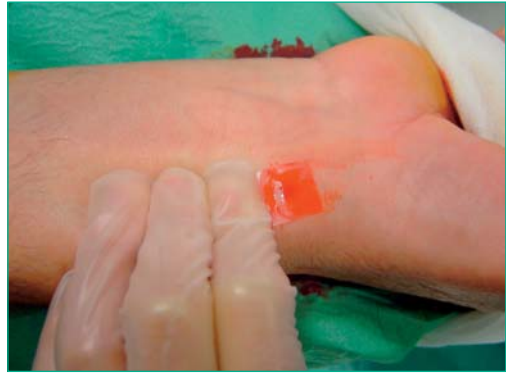

Figura 5. Syvek-Pach

tiempos medios de hemostasia son 114 ± 64 min. en 4F y 5F y 223 ± 64 min en 6F. Su incidencia de complicaciones locales de 15% está lejos de la seguridad y eficacia de otros dispositivos de hemostasia radial¹³. (Figura 6)

RadStat® (Merit Medical Systems, Inc.)

Férula de plástico que se acopla a la muñeca mediante cintas que ajustan la presión de una almohadilla estéril sobre el lugar de punción hasta obtener hemostasia. Tiempos de compresión: se afloja cada 30 minutos hasta obtener una hemostasia total. Características similares al RadiStop. (Figura 7)

D-Stat® Radial (Vascular Solutions, Inc.)

Es un vendaje hemostático compuesto de una banda de plástico ajustable en la muñeca que incorpora en la almohadilla la emulsión hemostática D-Stat® (trombina). Actúa sobre la cascada de coagulación y estimula la agregación plaquetaria. Está contraindicado en personas con sensibilidad a derivados bovinos. Tiempo de hemostasia: 6-15 minutos.

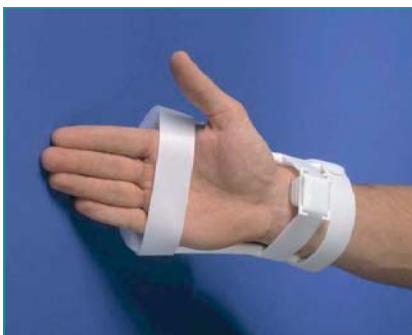

Figura 6. RadiStop®



Figura 7. RadStat®

Tometa kun®

Dispositivo similar al TRband® que consta de un manómetro para el control de la presión ejercida sobre el punto de punción. Como todos los dispositivos de compresión selectiva en la arteria puncionada, no comprimen las arterias radial/cubital de forma simultánea, por lo que se evita la isquemia de la mano y sus derivadas consecuencias (molestia, dolor, hormigueo...)¹⁴. (Figura 8)

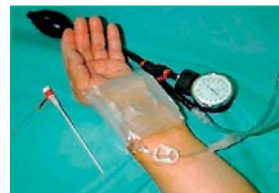

Figura 8. Tometakun®

Stepty®P (Nichiban Corporation Ltd.)

Consiste en un parche de algodón y fibra no almohadillado de 15x27 mm. (9mm. de grosor) que se ajusta al punto de punción mediante pulsera elástica adhesiva de poliuretano de 40x120 mm. Tiempo de hemostasia: 6 horas. Una versión más completa es el **Adapty Stepty®P** (Figura 9) que añade una placa de plástico y una pulsera elástica con anillas de sujeción¹⁵.

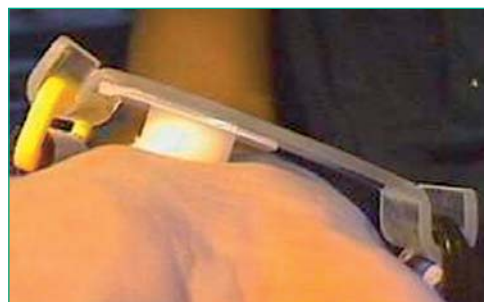

Figura 9. Adapty Stepty®P

Tabla 3. Características de los dispositivos de hemostasia radial

VENTAJAS	Vendaje	TR-Band	Syvek Patch	RadStat	RadiStop	D-Stat	Tometakun	Adapty SteptP
Tºcompresión	-	+	-	+	+	-	-	-
Coste	•	+	+	-	-	+	No disponible	+
Inquietos	-	•	-	•	•	-	-	-
Visualización punción	-	•	-	-	-	-	•	-
Múltiples punciones	•	-	•	-	-	•	-	•
Patologías óseas	•	-	•	-	-	-	-	-
Flujo arterial	-	+	++	+	+	++	+	+
Radiales lateralizadas	-	•	-	-	-	-	-	-
Ptes alérgicos	-	•	-	•	•	-	•	•
Inmovilizar	-	-	-	•	•	-	-	-

• = Óptimo + = Mayor - = Menor

41.4 Complicaciones derivadas de la hemostasia radial

A pesar de la baja incidencia de complicaciones vasculares derivadas del acceso radial, en ocasiones surgen, por lo que debemos reconocer sus características y las actuaciones pertinentes para su resolución¹⁶. El protocolo de actuación se estructura de la siguiente manera:

- Identificación y clasificación de las complicaciones (Tabla 4)
- Descripción de los signos y síntomas
- Actuaciones de resolución
- Seguimiento ambulatorio del paciente

Tabla 4. Clasificación de las complicaciones radiales

Tabla 4. Clasificación de las complicaciones radiales		
VASCULARES:		NEUROLÓGICAS:
• Sangrado	• Hematoma	• Disestesia
• Perforación	• Fístula arteriovenosa	• Parestesia
• Pseudoaneurisma	• Oclusión arterial	
• Claudicación	• Eversión	OTRAS:
• Endarterectomía	• Síndrome compartimental	• Reacción inflamatoria

En este tema nos referiremos solamente a las derivadas de la hemostasia. Las neurológicas pueden ser derivadas de una compresión agresiva o prolongada, aunque las vasculares son las más importantes debido a su repercusión¹⁷.

41.4.1 Manejo de las complicaciones

Sangrado: es una de las complicaciones precoces más frecuentes. Se resuelve con compresión manual y colocación de un nuevo vendaje/dispositivo. El tiempo de hemostasia se contabiliza desde la resolución del sangrado.

Hematoma: colección de sangre en el tejido subcutáneo. Se realiza compresión manual hasta su reducción y control. Se coloca un nuevo vendaje compresivo reforzado con otra tira adhesiva sobre el hematoma, para favorecer su reabsorción.

Pseudoaneurisma: Se produce tras la punción de la arteria radial en la que no se realiza una adecuada compresión. Se maneja con un vendaje compresivo convencional durante 12 horas. Se comprueba la existencia de soplo sistólico en la zona de punción y se confirma su resolución por eco Doppler^{4,16}.

Reacción inflamatoria estéril: se asocia al material hidrofílico de los introductores. Es una complicación inusual y es el único ejemplo de complicación descrita por agentes externos. Se realiza seguimiento y en caso de ser dolorosa se realiza resección de la zona por medios quirúrgicos¹⁸.

Oclusión radial: comúnmente ocasionada por un exceso de compresión que provoca ausencia del flujo arterial¹⁹. Se considera que existe oclusión en ausencia de pulso radial palpable, test de Allen reverso negativo, pletismografía negativa, ausencia de señal doppler, y/o obstrucción de la radial visible por ecografía. El 90% de las oclusiones se recanaliza totalmente en un plazo de 6 meses²⁰.

Claudicación: es un síntoma de isquemia. Se valora haciendo que el paciente abra y cierre la mano 50 veces. Se considera mayor o menor según la repercusión clínica para el paciente.

Eversión y endarterectomía: ambas son complicaciones inusuales que son causadas por espasmo severo que impide la retirada del introductor. Se previenen manejando el espasmo.

41.5 Cuidados de enfermería en la hemostasia radial/cubital ²¹

Objetivo (causa que lo justifica)	Actividades de enfermería
1. Conocer antecedentes de patologías vasculares y factores de coagulación.	<ul style="list-style-type: none"> • Identificar diagnóstico médico • Revisar h^a clínica (factores de riesgo, fármacos anticoagulantes y antiagregantes) • Revisión de analítica reciente; factores de coagulación (INR, ACT)
2. Control de perfusión tisular: optimización de la circulación sanguínea en el arco palmar.	<ul style="list-style-type: none"> • Comprobación de pulso radial/cubital palpable. • Valoración de la coloración de la mano • Comprobación del flujo arterial permeable con pletismografía. • Vigilancia del retorno venoso adecuado: ausencia de edema.
3. Control de alteraciones neurológicas: intervenciones de optimización del estado neurológico de la mano.	<ul style="list-style-type: none"> • Evitar compresión excesiva en intensidad y/o tiempo prolongado. • Detectar aparición de disestesias y parestesias.
4. Control del estado de la piel: asegurar la integridad de los tejidos.	<ul style="list-style-type: none"> • Adecuado secado de la piel • Selección adecuada del dispositivo de hemostasia (tabla 3) en función del estado de la piel: alergias, heridas, fragilidad tisular. • Precauciones en el cambio de vendaje compresivo: no dar tirones, levantar las tiras lentamente,.. • Aplicación de antiséptico en zona de punción.
5. Prevención y manejo adecuado de las complicaciones de hemostasia (apart. 41.4.1).	<ul style="list-style-type: none"> • Valoración de la zona de punción (tabla 2): <ul style="list-style-type: none"> • A la compresión • Cada 30 min. • Al cambio de apósito • Al alta del paciente • Realizar las actuaciones de resolución según la complicación.
6. Fomento de la comodidad física	<ul style="list-style-type: none"> • Deambulación precoz: prevención de lumbalgias, globos vesicales,.. • Ingesta temprana: evita aparición de hipoglucemias, reacciones vagales,.. • Manejo del dolor: aplicación de analgésicos. • Manejo de la ansiedad: administrar sedación.
7. Facilita el autocuidado	<ul style="list-style-type: none"> • Proporcionar autonomía: <ul style="list-style-type: none"> • Alimentación • Baño e higiene • Eliminación • Ayuda en vestir/arreglo personal • Alta precoz (apart. 41.2.3)
8. Informar al paciente: acerca de los cuidados ambulatorios	<ul style="list-style-type: none"> • Proporcionar guía informativa oral y escrita: <ul style="list-style-type: none"> • Miembro superior afecto en cabestrillo, en las horas inmediatas al alta • Retirar el apósito radial al día siguiente. • No realizar esfuerzos con dicho miembro en 2-3 días: coger pesos, conducir, etc... • Comprobar comprensión de la información y sino reforzar.

Referencias bibliográficas

1. Kiemeneij F, Laarmann GJ, Odekerken D. et al. *A randomized comparison of percutaneous transluminal coronary angioplasty by the radial, brachial and femoral approaches: the ACCESS study.* J. Am. Coll Cardiol 1997;29:1269-1275.
2. Agostini P, Biondi-Zoccai GGL, Benedictis ML, et al. *Radial versus femoral approach for percutaneous coronary diagnostic and interventional procedures. Systematic overview and meta-analysis of randomized trials.* J Am Coll Cardiol. 2004;44:349-56.
3. R. Choussat, A. Black, I. Bossi, J. Fadajet and J. Marco. *Vascular complications and clinical outcome after coronary angioplasty with platelet IIb/IIIa receptor blockade. Comparison of transradial vs transfemoral arterial access.* Eur Heart J 2000; 21: 662-667.
4. Marcelo Sanmartín, Diógenes Cuevas, Javier Goicolea, Rafael Ruiz-Salmerón, Mónica Gómez, Virginia Argibay. *Complicaciones vasculares asociadas al acceso transradial para el cateterismo cardíaco.* Rev Esp Cardiol 2004;57(6):581-4.
5. M. L. André, A. Vázquez, M. Gómez, V. Argibay, P. Guillén, M. Sanmartín, V. del Campo, J. Goicolea *Complicaciones vasculares tras el cateterismo cardíaco por vía radial en 795 pacientes consecutivos.* Congreso Nacional de Cardiología, SEC 2002.
6. M. Sanmartín, A. Ortiz. *Abordaje transradial e intervencionismo coronario Manual de Cardiología Intervencionista.* Publicación oficial de la Sociedad Española de Cardiología.
7. Jang-Young Kim, Junghan Yoon, Jun-Sook Jung, et al. *Feasibility of the radial artery as a Vascular access route in Performing Primary Percutaneous Coronary Intervention.* Yonsei Medical Journal Vol. 46, Nº 4, pp. 503-510, 2005.
8. Arnold AM. *Hemostasis after Radial Artery Cardiac Catheterization.* J Invasive Cardiol 1996;8 Suppl D:26D-29D.
9. M. Gómez, B. Pereira, P. Guillén, M. Martínez, A. Vázquez, B. Amoedo, V. Argibay, A. Iñiguez. *Tiempos de hemostasia en el cateterismo cardíaco transradial con introductor 5F* Enferm Cardiol. 2005; Año XII: (36): 31-34.
10. Ramón Mantilla, Juan Sterling, Diógenes Cuevas, José Antonio Baz, Marcelo Sanmartín, Rafael Ruiz, Raymundo Ocaranza, Fco. Javier Goicolea. *Angioplastia ambulatoria con acceso radial: estudio prospectivo unicéntrico.* Rev Esp Cardiol 2004;57(Sup 2), página:81
11. González J. L., Capote M^a Luz, Rodríguez V, Ruíz P. *Hemostasia Vascular postcateterismo, basada en la evidencia.* 2004;4:62-66.
12. Gómez Fernández M, Vázquez Álvarez A, Pereira Leyenda B, Amoedo Fernández B, Guillén Goberna P, Veiga López M, Argibay Pitlyk V. *Validación de un nuevo protocolo de hemostasia radial con dispositivo SyvekPatch. Estudio piloto.* Enferm Cardiol. 2005; Año XII: (34):34-37.
13. Chatelain P, Arceo A, Rombaut E, et al. *New device for compression of the radial artery after diagnostic and interventional cardiac procedures.* Cathet Cardiovasc Diagn. 1997 Mar;40(3):301.
14. Tomohiko Sakatani, Tatsuya Kawasaki, Mitsuyoshi Hadase, et al. *Novel application of the hemostatis Device TOMETA KUN TM.* Circ J 2003;67:895-897.
15. Ochiai M, Sakai H, Takeshita S, et al. *Efficacy of a new hemostatic device, Adapty, after transradial coronary angiography and intervention.* J Invasive Cardiol 2000 Dec; 12(12):618-22.
16. Gómez Fernández M., Pereira Leyenda B., Amoedo Fernández B., Guillén Goberna P., Vázquez Álvarez A., Veiga López M., Argibay Pitlyk V., Sanmartín Fernández M. *Manejo y seguimiento de las complicaciones postcateterismo radial.* Enferm Cardiol. 2005; año XII: (35): 20-23).
17. Papadimos TJ, Hofmann JP. *Radial Artery Thrombosis, palmar arch systolic blood velocities, and chronic regional pain syndrome I following transradial cardiac catheterization.* Catheter Cardiovasc Interv 2002 Dec;57(4):537-40.
18. Ana Blasco, Juan F. Oteo, Teresa Fontanilla, Javier Salamanca, Raymundo Ocaranza, Javier Goicolea. *Complicaciones inusuales del cateterismo por vía radial.* Rev Esp Cardiol. 2005;58(10):1233-5
19. Gómez Fernández M, Sanmartín Fernández M, Rumoroso Cuevas JR, Martínez Ramírez M, Luquin de Carlos R, Villaverde Figueiras H, Sábada Sagrado M, Argibay Pitlyk V. *Relación entre la hemostasia con tiras elásticas y la tasa de oclusión de la arteria radial tras cateterismo cardíaco transradial.* Rev Esp Cardiol 2005;58 (Sup 1)/pag 113
20. André M., Vázquez A., Gómez M. y col. *Evolución natural de la oclusión radial tras el cateterismo cardíaco. Estudio de seguimiento.* Congreso Nacional de Cardiología, SEC 2002.
21. Joanne McCloskey, Gloria M. Bulechek.